



UAN
UNIVERSIDAD
ANTONIO NARIÑO



Tratamiento Estético y Funcional para el Manejo de HIM con Grado Leve a Moderado en
Niños de 7 a 12 Años. Revisión de Alcance.

Laura Sofía Galindo Rojas
Lisbeth Magaly Junco Vanegas
Janeth Alejandra Rojas Ortiz
Juanita Saavedra Martínez

Trabajo de grado

Universidad Antonio Nariño
Facultad de Odontología
Villavicencio (Meta)
Año 2021 - I



Tratamiento Estético y Funcional para el Manejo de HIM con Grado Leve a Moderado en Niños de 7 a 12 Años. Revisión de Alcance.

Jorge Orlando Cuellar Mancilla
PhD. Área de Salud Bucal Infantil
Asesor temático

Johanna Carolina Arias Ramírez
Estomatóloga Pediatra y Ortopedista Maxilar
Asesor metodológico

Universidad Antonio Nariño
Facultad de Odontología
Villavicencio (Meta)
Año 2021 – I



A nuestros padres

Dorys Rojas, Gilberto Galindo

Luz Janeth Ortiz, Jorge A. Rojas

Diana Martínez, Juan Carlos Saavedra

Yenni Lorena Junco Vanegas



Agradecimientos

En primer lugar, agradecerle a Dios por todas las bendiciones que nos brinda día a día, por guiarnos a lo largo de nuestra vida y ser el apoyo y fortaleza en aquellos momentos de dificultad, también, por permitirnos llegar hasta este momento tan importante de nuestra formación profesional.

Agradecerles a las personas que hicieron hoy este triunfo posible, a nuestros asesores; Dra. Johanna Carolina Arias R., por brindarnos su apoyo incondicional y tomarse el arduo trabajo de transmitirnos sus conocimientos, por su dedicación, amor, paciencia y consejos, desde el primer hasta el último día, fue parte de nuestro proceso y nos ayudó a concluir esta meta tan importante y anhelada con éxito. Al Dr. Jorge Orlando Cuellar M., por su valiosa orientación e interés, por compartir su conocimiento, por todas las enseñanzas recibidas a lo largo de la carrera y por hacer posible la realización de esta investigación.

Por su evaluación y críticas constructivas, darle las gracias al Dr. Luis Francisco Nemocón quien estuvo a cargo de revisar y aportar conocimiento para lograr una mejoría en la evolución del trabajo.

De igual manera, agradecerles a los docentes que nos han visto crecer como persona durante el desarrollo de nuestra carrera, y que, gracias a sus conocimientos, hoy por hoy somos las profesionales confiadas y capaces que un día soñamos.

A nuestro motor de vida, nuestros padres, quienes siempre estuvieron presente y que a través de su amor, paciencia y buenos valores, confiaron en nosotras ciegamente sin



importar el resultado. Gracias por siempre estar con nosotras, este logro es por y para ustedes.

A nuestras familias, por haber sido de gran apoyo a lo largo de toda nuestra carrera universitaria y a lo largo de nuestras vidas y a todas las personas especiales que nos acompañaron durante esta etapa, aportando a nuestra formación tanto profesional como personal. Y, por último, a todos nuestros amigos, y futuros colegas que estuvieron presentes de manera desinteresada.

Gracias infinitas por toda su ayuda y buena voluntad.



Resumen

La Hipomineralización Inciso - Molar (HIM) es una alteración perteneciente a los defectos del desarrollo del esmalte (DDE), donde se ven afectados los primeros molares permanentes y uno o más incisivos (Catalá, 2012). Se presenta como “opacidades bien delimitadas de color blanco, crema, amarillo hasta marrón oscuro y con o sin pérdida de estructura” (Mejía, 2019).

Objetivo: Determinar el tratamiento estético y funcional para el manejo de HIM con grado leve a moderado en niños de 7 a 12 años.

Materiales y métodos: La investigación se limitó a estudios en español, inglés y portugués publicados en las bases de datos PubMed, ProQuest, Ebsco, Science Direct, Google Académico y Scielo entre el año 2010-2020, que cumplieran con los criterios de inclusión establecidos.

Resultados: De la búsqueda inicial se obtuvieron 83,259, de los cuales 17 fueron incluidos en esta revisión de alcance. Se reportaron tratamientos como: agentes remineralizantes, sellantes, ionómeros, infiltración de resina, microabrasión dental, resina compuesta y amalgama.

Conclusiones: Si bien existen artículos relacionados con tratamientos no invasivos y mínimamente invasivos para HIM leve a moderada, se necesita mayor investigación. Sin embargo, fue posible identificar varios tratamientos efectivos (Barniz de flúor, ionómero de vidrio, infiltración de resina y microabrasión).



Contenido

Agradecimientos.....	1
Resumen	3
1. Introducción.....	11
2. Justificación.....	13
3. Pregunta Problema	15
4. Objetivos	16
4.1. Objetivo General.....	16
4.2. Objetivos Específicos.....	16
5. Marco teórico	17
5.1. Esmalte Dental.....	17
5.1.1 Definición.....	17
5.1.2 Composición.....	17
5.1.3 Origen.....	17
5.1.4 Etapas de la Amelogénesis.....	17
5.1.5 Diferencia entre el esmalte en dentición temporal y permanente.....	19
5.2. Defectos del Desarrollo del Esmalte.....	19
5.2.1 Definición.....	19
5.2.2 Historia.....	19



5.2.3	Estructura del Esmalte en Relación a los DDE.....	21
5.2.4	Propiedades del Esmalte (DDE).....	22
5.3.	Tipos de Defectos del Desarrollo del Esmalte.....	22
5.3.1	Definición.....	22
5.3.2	Historia.....	23
5.3.3	Índices que Miden Simultáneamente todos los Defectos del Esmalte.....	23
5.4.	Hipoplasia del Esmalte Dental.....	24
5.4.1	Etiología.....	25
5.4.2	Características Clínicas.....	25
5.5.	Hipomineralización Inciso Molar (HIM).....	25
5.5.1	Historia.....	25
5.5.2	Definición.....	26
5.5.3	Etiología.....	26
5.5.4	Prevalencia y Factores Etiológicos.....	27
5.5.5	Características clínicas.....	29
5.5.6	Clasificación de Severidad.....	31
5.5.7	Criterios de Diagnóstico.....	32
5.5.8	Manejo del Paciente con HIM.....	33
5.5.9	Tratamiento.....	34



6.	Marco referencial	36
6.1.	Antecedentes.....	36
7.	Metodología.....	50
7.1.	Tipo de Estudio.....	50
7.2.	Selección de la Muestra.....	50
7.3.	Rango de Búsqueda para la Muestra.....	51
7.4.	Criterios de Elegibilidad.....	51
7.4.1	Inclusión.....	51
7.4.2	Exclusión.....	52
7.5.	Fases para la Recolección de Datos.....	52
7.5.1	Fase 1. Búsqueda en Bases de Datos.....	52
7.5.2	Fase 2. Selección de los Artículos Encontrados.....	54
7.5.3	Fase 3. Criterios de Oxford Center.....	55
7.6.	Resultados.....	60
8.	Impacto de la Investigación.....	86
8.1.	Regional y Social.....	86
8.2.	Institucional.....	86
8.3.	Científico y Agremiación.....	86
9.	Recursos Disponibles	87



10.	Discusión	88
10.1.	Tratamientos no invasivos.....	89
10.2.	Tratamientos mínimamente invasivos.....	91
10.3.	Tratamientos invasivos.....	97
11.	Conclusiones	100
12.	Conflicto de intereses	102
13.	Perfil de los investigadores.....	103
14.	Bibliografía.....	105
15.	Anexos.....	113



Lista de Figuras

	Pág.
Figura 1 <i>Línea de tiempo de la Mineralización Dental</i>	18
Figura 2 <i>Hipomineralización Grado 1 (Opacidad Blanca)</i>	29
Figura 3 <i>Hipomineralización Grado 2 (Opacidad Amarillo - Marrón)</i>	30
Figura 4. <i>Hipomineralización Grado 3 (Opacidad Marrón)</i>	30
Figura 5. <i>Flujograma de Selección de Artículos</i>	59
Figura 6. <i>Cronograma de actividades</i>	87



Lista de Tablas

	Pág.
Tabla 1 <i>Terminología utilizada para nombrar, describir y clasificar alteraciones en el desarrollo del esmalte</i>	20
Tabla 2. <i>Índice DDE Modificado para Uso en estudios Epidemiológicos de la Comisión de Salud Oral, Investigación y Epidemiología</i>	23
Tabla 3. <i>Factores Etiológicos de HIM</i>	27
Tabla 4. <i>Grados de Afectación según Preusser (2007)</i>	31
Tabla 5. <i>Terapéutica a Seguir en Función del Grado de Severidad</i>	35
Tabla 6. <i>Antecedentes Referenciales Complementarios</i>	46
Tabla 7 <i>Pregunta PCC. (Población, Concepto y Contexto)</i>	50
Tabla 8. <i>Búsqueda Base de Datos</i>	52
Tabla 9 <i>Análisis de las bases de datos</i>	55
Tabla 10. <i>Nivel de evidencia científica</i>	56
Tabla 11 <i>Grados de recomendación</i>	58
Tabla 12 <i>Artículos incluidos en el estudio</i>	62
Tabla 13 <i>Artículos con nivel de evidencia y grado de recomendación</i>	78



Lista de Anexos

Pág.

Anexo 1. <i>Guía de manejo clínico en niños que presentan Hipomineralización Inciso Molar (HIM) que asisten a la clínica odontológica de la universidad Antonio Nariño</i>	113
---	-----



1. Introducción

La Hipomineralización Inciso - Molar (HIM) hace parte de los defectos de desarrollo del esmalte (DDE).

La amelogénesis (proceso de formación del esmalte dental) tiene lugar en tres fases: secreción, mineralización y maduración. Las alteraciones en esta última fase son aquellas que pueden producir defectos cualitativos o como bien se ha nombrado,

Hipomineralización del esmalte (Salgado Peralvo, Peralvo García, Torres, Mateos Moreno, & Ribas Pérez, 2016). La mineralización de estos dientes comienza al final del período de gestación y se completa a lo largo de los primeros cuatro años de vida. Por lo tanto, las anomalías en este periodo están relacionadas con la aparición de esta alteración.

(Tourino, y otros, 2016). En estos dientes, la concentración mineral del esmalte disminuye desde el límite amelodentinaria hacia la zona subsuperficial, situación inversa a lo que sucede en el esmalte sano. No todos los dientes afectados tienen el mismo grado de severidad. (Salgado Peralvo, Peralvo García, Torres, Mateos Moreno, & Ribas Pérez, 2016).

La HIM ha sido asociada a enfermedades sistémicas (Silva, Scurrah, Craig , Manton, & Kilpatrick, 2016). Esta alteración se presenta como “opacidades bien delimitadas que varían en color desde blanco, crema, amarillo hasta marrón oscuro y con o sin pérdida de estructura”. (Mejía, y otros, 2019) Los pacientes afectados son más susceptibles a la acumulación de placa bacteriana y a la caries, por lo que suelen tener más necesidades de tratamiento, entre otras implicaciones se encuentra: adhesión al esmalte



disminuida, sensibilidad a agentes externos, complicaciones durante la anestesia, entre otros (Salgado Peralvo, Peralvo García, Torres, Mateos Moreno, & Ribas Pérez, 2016).

La prevalencia de HIM se estima entre el 14,2% a nivel mundial. Sin embargo, los datos de América Latina se limitan principalmente a los de países como Argentina, Brasil, México y Uruguay ya que hay mayor información, atención e investigación en cuanto a esta alteración. (Mejía, y otros, 2019)

En estudios realizados en Sudamérica se establecen prevalencias de 12,3% y 19,8% en Brasil, 15,9% en Argentina y 16,1% en Uruguay. En Chile un estudio de 334 niños reportó una prevalencia de 16,8%, sin embargo, la muestra no es representativa en el país dando a entender que falta mayor información al respecto. (Corral Nuñez, y otros, 2016)

Se han realizado varios estudios sobre la relación de Hipomineralización incisivo molar (HIM) con diferentes factores etiológicos relevantes (Mittal, 2016), entre ellos se han discutido factores prenatales como el consumo de tabaco y algunas enfermedades maternas, factores perinatales como el parto prematuro y el bajo peso al nacer, y los factores postnatales que incluyen enfermedades durante los primeros tres años de vida como fiebre, infecciones y el uso de antibióticos. (Mejía, y otros, 2019)

Según el IV Estudio Nacional de Salud Bucal (ENSAB IV), en Colombia, las edades donde se encuentra mayor prevalencia de opacidades son los adolescentes de 12 años de edad con un 33.35% de los casos presentados. El ENSAB IV no identifica gran diferencia en la prevalencia de opacidades en cuanto al sexo y da a conocer que la región de la Orinoquía tiene una prevalencia del 20,01 % sobre el total de los casos presentados de individuos con esta alteración en el país.



2. Justificación

La presente investigación se realizó con el fin de determinar cuál es el mejor tratamiento para los defectos de la Hipomineralización incisivo molar (HIM), de acuerdo a sus características estéticas y funcionales; ya que existen varios procedimientos que buscan mejorar la apariencia para este tipo de alteración dental, aún no se logra determinar cuál es el ideal debido al difícil manejo que presenta esta alteración en el paciente pediátrico de acuerdo a la severidad y los síntomas. Este estudio pretendió analizar cuál tratamiento a largo plazo tiene mejores resultados para el manejo de HIM según la información encontrada en los artículos en las bases de datos seleccionadas.

En la actualidad la HIM es una de las alteraciones del desarrollo del esmalte frecuentemente observada en la consulta, es un defecto de tipo cualitativo y comprender su etiología es esencial para dar un tratamiento adecuado, debido a que ha sido diagnosticada y tratada de manera errónea no sólo por parte de los estudiantes si no a su vez, por algunos profesionales en salud. (Gómez & López, 2012)

Actualmente en Colombia se han publicado dos artículos sobre HIM, uno elaborado en la ciudad de Bucaramanga en el año 2018 y otro en la ciudad de Medellín para el año 2019, si bien, son pocas investigaciones, esto nos da a entender que la alteración ha llamado atención de los Odontólogos del país y que se está poniendo en práctica lo ya mencionado para lograr realizar futuras investigaciones.

Para el 2019, se ha observado durante la práctica clínica realizada en la Universidad Antonio Nariño el aumento de casos presentes de Hipomineralización Incisivo Molar (HIM) en los pacientes pediátricos que asisten a la clínica de Odontopediatría, y la poca



información con la que se cuenta para el manejo de esta alteración dental en la ciudad de Villavicencio. Hace que sea en algunos casos deficiente o equivocada la atención prestada para la población que la padece, afectando su calidad de vida. Motivo por el cual decidimos realizar este estudio, para contar con más información sobre esta alteración.

Constantemente surge el dilema de cuál es el tratamiento que cuenta con las mejores características de estética y función a corto y largo plazo. Por tal motivo, en los últimos años, en las conferencias sobre HIM se plantean diversos procedimientos para tratar esta alteración y es por esto, que la investigación se basó en determinar cuál de estos tratamientos reúnen las características necesarias para ser considerado el ideal.



3. Pregunta Problema

¿Cuál es el tratamiento estético y funcional para el manejo de HIM con grado leve a moderado en niños de 7 a 12 años de edad?



4. Objetivos

4.1. Objetivo General

Determinar el tratamiento estético y funcional para el manejo de HIM con grado leve a moderado en niños de 7 a 12 años.

4.2. Objetivos Específicos

Evaluar los reportes obtenidos de los últimos 10 años por la literatura científica basados en la evidencia para el tratamiento de HIM.

Definir el tratamiento ideal basado en la evidencia para el sector anterior y posterior de HIM en niños de 7 a 12 años de edad.

Proponer una guía de manejo clínico en niños que presentan HIM que asisten a la clínica odontológica de la universidad Antonio Nariño.



5. Marco teórico

5.1. Esmalte Dental

5.1.1 *Definición*

El esmalte dental constituido por prismas del esmalte es el tejido más duro del organismo debido a su elevado contenido en sales minerales. Gracias a su elevada dureza, comportamiento mecánico y ubicación más externa en el diente, permite la protección contra daños externos de la dentina y la pulpa que se encuentran en su interior (Rivera Velásquez, Ossa H., & Arola, 2012)

5.1.2 *Composición*

El esmalte está compuesto por aproximadamente 96% de material inorgánico principalmente Hidroxiapatita $\text{Ca}^{10}(\text{PO}_4)^6(\text{OH})^2$ y 4% de material orgánico (1% de proteína y 3% agua).

5.1.3 *Origen*

La formación del esmalte es de origen ectodérmico es acelular, avascular y sin inervación, el proceso de formación del esmalte se denomina **amelogénesis** se caracteriza por la producción de una matriz orgánica y la deposición de sales minerales al interior de esta. (Vázquez, Más Sarabia, Martínez Padilla, & Méndez Martínez, 2007)

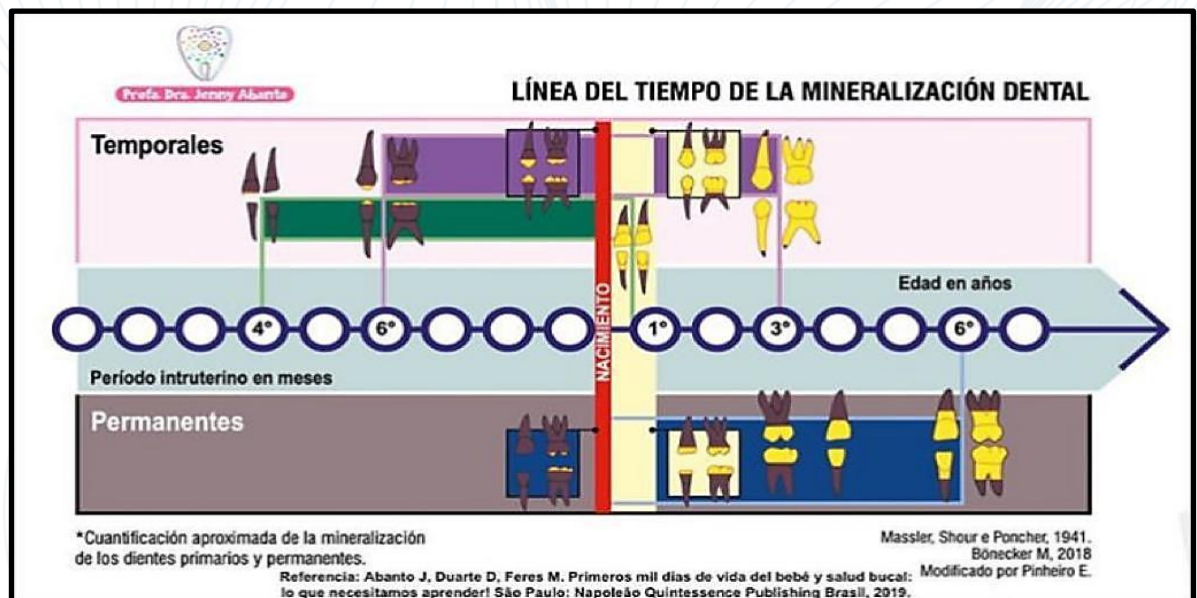
5.1.4 *Etapas de la Amelogénesis*

La formación del esmalte ocurre en la 6ª semana de vida intrauterina a partir de la lámina dental y posteriormente con el desarrollo de sus tres etapas; **Etapas de secreción:** se caracteriza porque los pre-ameloblastos se convierten en células secretoras, diferenciadas y

son precursores de la matriz orgánica del esmalte, **Etapa de mineralización** en la cual se produce la agregación de minerales como el calcio y el fósforo que permiten que se produzca la mineralización de la matriz orgánica, lo que origina los prismas del esmalte, y por último, la **Etapa de maduración** en la que los prismas del esmalte aumentan de tamaño debido a la aposición de mineral y eliminación de la parte orgánica (Vázquez et al., 2007)

Figura 1

Línea de tiempo de la Mineralización Dental



Nota: Tomado de (Moreno Villares, y otros, 2019)



5.1.5 *Diferencia entre el esmalte en dentición temporal y permanente.*

La diferencia entre el esmalte en la dentición temporal y la permanente es que la dentición temporal, presenta una menor calcificación de los minerales que conforman el diente si se compara con los permanentes, otra diferencia es que las capas de esmalte y dentina de los dientes temporales tienen menor espesor que en los dientes permanentes, lo que le da mayor resistencia frente al desgaste durante la masticación. (Vázquez et al.,2007)

5.2. Defectos del Desarrollo del Esmalte

5.2.1 *Definición*

Fleites Ramos et al., (2019) define que “Los defectos del desarrollo del esmalte son producto de alteraciones durante la odontogénesis, generando cambios irreparables en la célula formadora de esmalte (ameloblasto)clínicamente se pueden definir cuantitativamente o cualitativas” (p,177)

5.2.2 *Historia*

Los defectos del desarrollo del esmalte (DDE), tuvieron controversias en el momento de nombrarlos y clasificarlos, se basaron en la apariencia clínica para valorar su pérdida de sustancia ya que podrían confundirse con una lesión cariosa, “se liga a un agente causal (fluorosis del esmalte, opacidades idiopáticas, opacidades fluoradas y no fluoradas, mancha por tetraciclina), aunque muchos de los términos son controversiales (Tabla 1), aún se referencia a dos de ellos, el nombre de fluorosis y HIM”. (Naranjo Sierra, 2013)

**Tabla 1**

Terminología utilizada para nombrar, describir y clasificar alteraciones en el desarrollo del esmalte

Término común	Término alternativo
Defectos del desarrollo del esmalte	Defectos no cariosos del esmalte
Fluorosis dental	Fluorosis del esmalte
	Esmalte moteado
	Opacidad fluorada
	Hipomineralizaciones generalizadas
Opacidades del esmalte	Hipoplasia interna del esmalte
	Opacidades del desarrollo
	Opacidades idiopáticas
	Opacidades no fluoradas
	Opacidades demarcadas
	Opacidades difusas
	Opacidades confluentes
	Hipocalcificaciones
	Esmalte moteado, no endémico
	Manchas opacas
	Hipomineralizaciones localizadas
Hipoplasia del esmalte	Aplasia
	Hipoplasia externa
	Pérdida de esmalte
	Surcos y fosas en el esmalte
Decoloración del esmalte	Pigmentación por tetraciclina
	Mancha por tetraciclina
Hipomineralización Inciso-Molar (HIM)	Hipomineralización idiopática del esmalte en dientes permanentes.
	Molares de queso



Hipomineralización del esmalte en los primeros molares permanentes.

Primeros molares permanentes hipomineralizados.

Hipomineralización no fluorada en primeros molares permanentes.

Hipomineralización incisivo molar (HIM)

Nota: Tomado de (Naranjo, 2013)

5.2.3 *Estructura del Esmalte en Relación a los DDE*

Las alteraciones durante la formación del esmalte pueden generar ciertos cambios que suelen ser en su mayoría permanentes, como por ejemplo ciertas “marcas”, ya que el ameloblasto (célula formadora del esmalte, de origen ectodérmico y altamente especializada) tiene poca capacidad reparativa. Estas anteriormente nombradas “marcas”, brindan cierta información de la naturaleza y el tiempo de los factores adversos que las ocasionaron. Aunque al examinar por métodos histológicos podemos obtener una mayor precisión en el momento de su aparición al igual que la duración de la alteración (Naranjo, 2013).

Clínicamente se pueden evaluar los tiempos de las alteraciones y a su misma vez correlacionarse con la cronología de la mineralización dental. De igual manera, se entiende que el aspecto clínico de los defectos se relaciona, como ya antes se mencionaba, con la etapa de formación dental en la que se presenta la alteración, con la duración e intensidad del agente agresor (Naranjo, 2013).



5.2.4 *Propiedades del Esmalte (DDE)*

El esmalte dental conserva la translucidez, propiedades mecánicas, como elasticidad (resistencia a la de deformación) dureza (resistencia obstrucción) tenacidad (resistencia a la fractura) y la fragilidad acompañado de su ubicación más externa del diente permitiendo la protección contra daños externos, si los cristales de hidroxiapatita están fuertemente empaquetados y el volumen de poros no sobrepasa el 1%. Un esmalte que se encuentra bien mineralizado tiene un índice refractivo de 1,62. Este índice va disminuyendo a manera que el volumen de poros va aumentando, como sucede con las hipomineralizaciones, en las cuales se logra observar clínicamente una opacidad.

Las alteraciones durante la mineralización del esmalte se logran observar clínicamente como áreas opacas con colores que van desde el blanco o crema hasta el marrón/café. En las opacidades demarcadas, el color que se encuentra más oscuro se ha relacionado con el grado de mineralización disminuido y un alto contenido de proteínas en el esmalte dental (Rivera et al, 2012) y (Naranjo, 2013).

5.3. Tipos de Defectos del Desarrollo del Esmalte

5.3.1 *Definición*

Los defectos del desarrollo del esmalte son producto de alteraciones durante la odontogénesis, generando cambios irreparables en la célula formadora de esmalte (ameloblasto) clínicamente se pueden definir cuantitativamente o cualitativas. (Acosta & Nareta, 2017)



5.3.2 *Historia*

El primer tipo de defecto al cual se le brindó importancia fue el “esmalte tipo moteado descrito y observado por McKay, en 1901, este fue relacionado con una gran ingesta de flúor, En 1916, Black y McKay publicaron sobre este descubrimiento proponiéndole como un tema de gran importancia, y en 1934, Dean lanzó la primera propuesta para medirlo. (Acosta, 2010)

5.3.3 *Índices que Miden Simultáneamente todos los Defectos del Esmalte*

En 1992, la FDI publicó una versión actualizada del Índice (IDDEm), la cual coincidía con lo planteado por Clarkson y O`Mullane, en 1989 (Tabla 2). (Naranjo, 2013).

Tabla 2.

Índice DDE Modificado para Uso en estudios Epidemiológicos de la Comisión de Salud Oral, Investigación y Epidemiología

Categorías de DDE	Códigos
Normal	0
Opacidad demarcada	
Blanco/crema	1
Amarillo/marrón	2
Opacidad difusa	
Lineal	3
Parche	4
Confluente	5
Confluente/ parche + pigmentación +Pérdida de esmalte	6
Hipoplasia	



Categorías de DDE	Códigos
Fosas	7
Con ausencia total del esmalte	8
Cualquier otro defecto	9
Combinaciones	
Demarcada y difusa	A
Demarcada e hipoplasia	B
Todos los tres defectos	C
Extensión	D
Normal	
Menos de 1/3	0
De 1/3 a 2/3	1
Más de 2/3	2

Nota: Tomado de (Naranjo Sierra, 2013)

5.4. Hipoplasia del Esmalte Dental.

La hipoplasia es un defecto de la superficie del esmalte y se encuentra asociado a un espesor reducido y localizado que es considerado como un producto de alteraciones durante la fase secretora del esmalte (Naranjo Sierra, 2013).

Este defecto es consecuencia en su mayor parte, de la formación de matriz del esmalte. La hipoplasia varía desde un mínimo retardo en el ritmo de crecimiento y/o detención transitoria de un grupo de ameloblastos hasta la muerte de un conjunto celular, con la posterior conclusión de la fase secretora de la matriz. (Trancho & Robledo, 2000)

Es de naturaleza cuantitativa, que, al manifestarse como una deficiencia en el espesor del esmalte, puede tener un importante impacto negativo en la salud oral como, por



ejemplo: presentar mayor susceptibilidad a la caries, tener un mayor desgaste dental, generar sensibilidad y una percepción estética menos favorable. (Mafla, 2014)

5.4.1 *Etiología.*

Lo que se conoce como parte de la etiología de este defecto, no es lo suficientemente clara. Los factores genéticos, ambientales y socioeconómicos son de gran importancia, dado que los defectos del desarrollo del esmalte (DDE) son inferiores en cuanto a su prevalencia en los países desarrollados con una buena nutrición, en comparación con otros países de menor nivel. (Mafla, 2014)

5.4.2 *Características Clínicas*

Clínicamente se puede contemplar la ausencia de forma parcial o total de esmalte con bordes definidos y redondeados. Puede presentarse en forma de:

- a) Fosas únicas o múltiples, superficiales o profundas, aisladas u organizadas horizontalmente ubicadas en la superficie dental.
- b) Surcos simples o múltiples, estrechos o amplios (máximo 2 mm), o ausencia parcial o completa de esmalte sobre un área de dentina. El esmalte de espesor reducido puede ser translúcido u opaco. (Salgado-Peralvo et al., 2016).

5.5. **Hipomineralización Inciso Molar (HIM)**

5.5.1 *Historia*

En 1987 por primera vez en un artículo de Koch y cols. se mencionó el término de la hipomineralización idiopática para referirse a lo que después en el año 2001, Weerheijm y cols. definieron por primera vez como Hipomineralización Incisivo-Molar (HIM). Este



término describe la apariencia clínica de un esmalte hipomineralizado, de origen sistémico, que afecta a uno o más primeros molares permanentes y en ocasiones a los incisivos (Salgado-Peralvo et al.,2016).

5.5.2 *Definición*

La hipomineralización incisivo molar es una alteración del desarrollo de los primeros molares y de los incisivos permanentes, se caracteriza por presentar defectos demarcados y cualitativos de esmalte de origen sistémico. El esmalte afectado es poroso y débil esto hace que tenga una rápida descomposición después de la erupción y debido a la exposición a fuerzas masticatorias se expone la dentina, lo que favorece la sensibilidad dentinaria y el desarrollo de caries. (Silva, Scurrah, Craig , Manton, & Kilpatrick, 2016)

Microscópicamente, el esmalte afectado se observa poroso, con un menor contenido inorgánico y desorganización de los prismas del esmalte, consecuentemente las propiedades mecánicas del esmalte con esta alteración se reducen. Los casos más graves presentan pérdida de la estructura dental y las fuerzas masticatorias exponen la dentina favoreciendo la sensibilidad. (Restrepo, y otros, 2017)

5.5.3 *Etiología*

Aunque la etiología del HIM no ha sido aún definida con exactitud, de acuerdo a su distribución y estructura, se cree que es producto de la interrupción del ameloblasto durante la etapa de maduración tardía de la amelogénesis que contribuye a los defectos cualitativos que caracterizan estas afecciones y, además, se asocia a factores etiológicos durante la gestación y a algunas enfermedades durante los primeros 3 años de vida. (Silva et al.2016).



5.5.4 *Prevalencia y Factores Etiológicos*

“La hipomineralización del esmalte de los primeros molares permanentes es la más común de las alteraciones del desarrollo que se observan en los dientes. Se estima que la prevalencia de estas anomalías oscila entre el 2,4 y el 40,2% en la población europea.” (Lygidakis, y otros, 2010).

En Colombia, según el ENSAB IV la edad con mayor prevalencia de opacidades son los adolescentes de 12 años de edad, y en la región de la Orinoquia hay una prevalencia del 20.01% sobre el total de los casos presentados de individuos con esta alteración del esmalte en el país.

Los factores etiológicos están asociados a factores extrínsecos e intrínsecos alrededor de la formación del diente, del desarrollo del niño durante su fase prenatal, perinatal y posnatal. Entre los factores considerados (Tabla 3), se encuentran los aspectos de salud de la madre durante el embarazo especialmente exposición a infecciones en el último trimestre, al consumo de ciertos fármacos y medicamentos, nutrición, y condiciones socio ambientales, entre las más citadas como lo agrupó (Salgado et al., 2016).

Tabla 3.

Factores Etiológicos de HIM

Período	Causas
Prenatal	Problemas médicos durante el embarazo: asociados a infección urinaria cuando esta se produce durante el último trimestre; fiebre materna o alergias durante el embarazo. Fármacos: Jacobsen y cols. (2013) descubrieron la relación positiva dosis y tiempo-dependiente en la ingesta de más de un fármaco antiepiléptico durante el embarazo y la



Período	Causas
Perinatal	<p>aparición de opacidades en el esmalte a través de la lactancia materna, además de una menor cantidad de calcio en sangre. También se ha visto asociación con la ingesta de antibióticos.</p> <p>Relacionado con problemas médicos, especialmente infecciones de vías respiratorias altas (asma, adenoiditis, tonsilitis) o hipoxia secundaria a parto prematuro, bajo peso al nacer (<1.500g), excesiva duración del parto o estrés respiratorio, que causan niveles anormales de oxígeno y acidosis secundarias a hipoventilación, afectando al pH de la matriz del esmalte, inhibiendo la acción de enzimas proteolíticas y al desarrollo de los cristales de hidroxiapatita. El parto prematuro se asocia a dificultad respiratoria, hiperbilirrubinemia, alteraciones metabólicas (hipocalcemia e hipoglucemia), alteraciones hematológicas o hemorragia intracraneal.</p> <p>Déficits de vitaminas y/o intolerancias alimenticias.</p> <p>Hipocalcemia: Puede afectar en el periodo perinatal, prenatal y posnatal. Los niveles de calcio y fósforo son bajos en las lesiones de MIH debido a una alteración en el metabolismo del calcio de los ameloblastos, asociado a diabetes materna, déficit de vitamina D durante el periodo prenatal y/o perinatal y niños prematuros.</p> <p>Enfermedades como otitis media, neumonía, asma, infecciones del tracto urinario y varicela.</p>
Posnatal	<p>Alteraciones gastrointestinales</p> <p>Medicación prolongada: el uso de antibióticos durante el primer año de vida incrementa el riesgo de padecer MIH. Se ha visto su asociación en niños que reciben amoxicilina durante los primeros cuatro años de vida, pero no en aquellos que han recibido una combinación que incluya amoxicilina. También es más frecuente en niños que han sido tratados con eritromicina durante el primer año de vida, y en la ingesta de macrólidos más allá de los primeros años. Sin embargo, Kusky y cols. (2013) estudiaron el uso de amoxicilina en cerdos, observando que no existía una asociación entre ambos, aunque si una reducción de la densidad mineral.</p> <p>Tóxicos ambientales: relación dosis-dependiente entre la exposición a niveles elevados de dioxinas o bifenilos policlorados en la infancia temprana y la presencia de MIH e</p>

Período	Causas
	hipoplasia. Esta ingesta de toxinas se puede producir debido a una lactancia materna prolongada.
	Fluoruros: afectan a la formación de cristales del esmalte durante el periodo de maduración
	Fiebre elevada

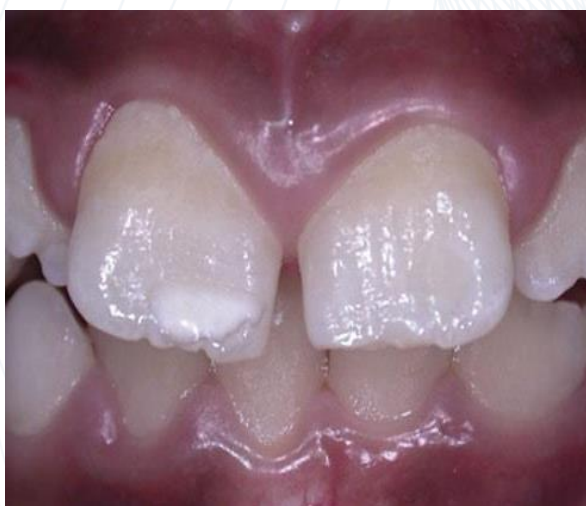Nota: (Salgado Peralvo, Peralvo García, Torres, Mateos Moreno, & Ribas Pérez, 2016)

5.5.5 Características clínicas

Lo ideal es evaluar la presencia de HIM alrededor de los 8 años cuando los primeros molares e incisivos ya estén erupcionados. En al menos un molar debe haber la presencia de opacidades que varían de color blanco (Figura 2) tiza al amarillo-marrón (Figura 3 y Figura 4) y los límites del esmalte son lisos y regulares.

Figura 2

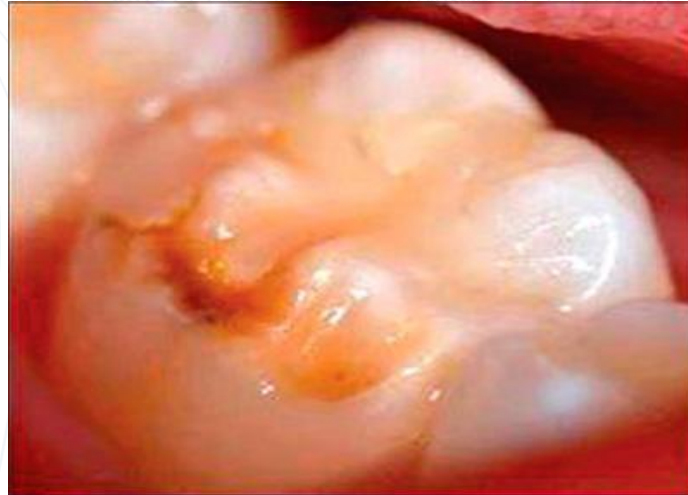Hipomineralización Grado 1 (Opacidad Blanca)



Nota: Tomado de (Alfaro Alfaro, Castejón Navas, Magán Sánchez, & Alfaro Alfaro, 2018)

Figura 3

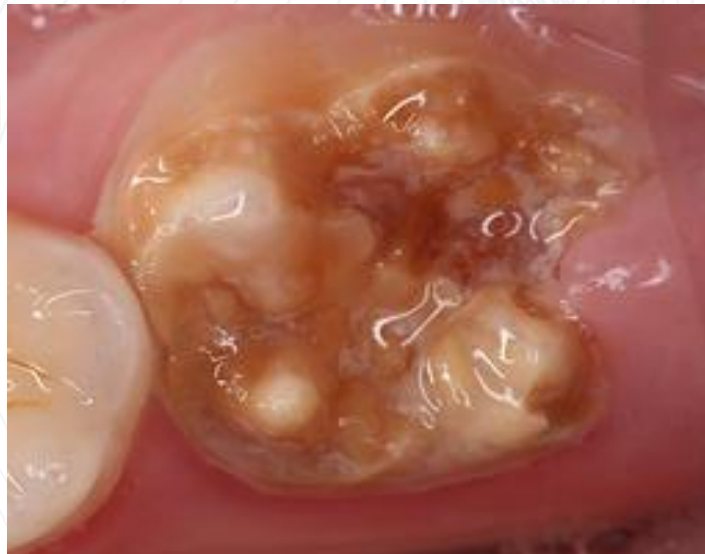Hipomineralización Grado 2 (Opacidad Amarillo - Marrón)



Nota: Tomado de (Díaz Almenara & Raposo Correo, 2018).

Figura 4.

Hipomineralización Grado 3 (Opacidad Marrón)



Nota: Recuperado de (Ivoclarvivadent, 2020)



La porosidad varía dependiendo de la severidad del defecto: las opacidades amarillo-marrón son más porosas, es decir, las de mayor gravedad y las blancas menos porosas, es decir, de menor gravedad. Los dientes afectados con esta alteración son más sensibles al frío y al calor y, por esto son difíciles de anestésiar; para diagnosticar además de su color ya mencionado se presentan alteraciones en la translucidez del esmalte, restauraciones atípicas, fracturas de esmalte posteruptivas, extracción de molares de manera temprana, dientes con sensibilidad espontánea.

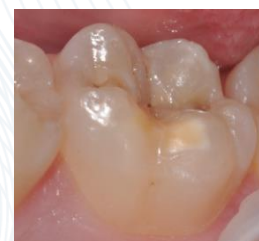5.5.6 *Clasificación de Severidad*



Según Preusser citando a Alfaro et al. (2018) existen diferentes grados de afectación (Tabla 4):

Tabla 4.

Grados de Afectación según Preusser (2007)

GRADO	DESCRIPCIÓN
1	Opacidad bien delimitada en zonas sin presión masticatoria No hay historia de hipersensibilidad dentaria



GRADO	DESCRIPCIÓN	
2	Esmalte hipomineralizado de color amarillento-marrón con afectación de las cúspides, con pérdida leve de sustancia y sensibilidad dental. Las opacidades suelen hallarse en el tercio incisal-oclusal.	
3	Deficiencia Mineral severa en una escala de colores amarillentas-marrones y grandes defectos de la corona, con gran pérdida de esmalte y, en algunos casos, destrucción coronaria. En estos casos se produce fracturas de esmalte post erupción e hipersensibilidad	

Nota: citando a (Alfaro et al., 2018)

5.5.7 Criterios de Diagnóstico

El diagnóstico se realiza siguiendo los criterios publicados en 2003 por la Academia Europea de Odontopediatría que son los siguientes:

Primer criterio. Opacidades delimitadas. Alteraciones en la translucidez del esmalte de espesor normal, bien delimitadas, variables en grado, de superficie lisa, pudiendo el color variar entre blanco, amarillo o marrón.

Segundo criterio. Fracturas del esmalte post erupción. Pérdida de la superficie del esmalte inicialmente formada, después de la erupción. La pérdida del esmalte está frecuentemente asociada a una opacidad delimitada preexistente.



Tercer criterio. Restauraciones atípicas. El tamaño y la forma de las restauraciones de uno o más primeros molares no sigue el patrón de caries de los restantes dientes del individuo. Normalmente son restauraciones amplias que invaden las cúspides. Pueden verse opacidades en el contorno de las restauraciones. Restauraciones en la cara vestibular de los incisivos no relacionadas con traumatismos.

Cuarto criterio. Exodoncias de primeros molares permanentes debido a HIM. Ausencia de un primer molar permanente por exodoncia, asociada a opacidades o restauraciones atípicas en los restantes primeros molares o incisivos. Ausencia de todos los primeros molares permanentes en una dentición saludable, con opacidades bien delimitadas en los incisivos. No es probable que los incisivos sean extraídos por HIM.

Quinto criterio. Diente no erupcionado. Primer molar o incisivo permanente para ser examinado que no está erupcionado (Alfaro.,2018)

5.5.8 *Manejo del Paciente con HIM:*

El tratamiento de dientes afectados con HIM debe ir dirigido, en primer lugar, al diagnóstico de las lesiones y al establecimiento del riesgo de caries, se debe realizar un manejo integral teniendo control de la conducta y la ansiedad del paciente, con el objetivo de proporcionar un tratamiento sin dolor, por ende, la colocación de restauraciones con larga vida útil y el mantenimiento de la salud bucal, debemos manejar un adecuado nivel de anestesia, realizar de manera correcta la cavidad y una selección apropiada del material restaurador. (Gómez & López, 2012)



Las opciones de tratamiento para este tipo de alteración, van desde medidas preventivas y tratamientos restauradores, hasta la extracción dental. Existen factores como la edad del paciente, severidad de la alteración y los materiales, estos deben ser tenidos en cuenta en el momento de elegir el plan de tratamiento del paciente con HMI. El uso de resinas compuestas para la restauración de molares e incisivos ha mostrado buenos resultados relacionados a la durabilidad y estética. (Restrepo et al., 2017)

Los tratamientos en pacientes que presentan HIM tienen un alto índice en fallas ya que su esmalte es más blando, poroso, y no se delimita bien del esmalte sano, los pacientes con HIM están relacionados con problemas de aspecto estético, el desgaste precipitado y la pérdida del esmalte, susceptibilidad a la caries, sensibilidad y, finalmente, la pérdida de dientes. (Gómez & López, 2012)

5.5.9 *Tratamiento*

El tratamiento de los niños afectados por HIM debe ir dirigido, al diagnóstico de las lesiones y a establecer el riesgo de caries (Tabla 5). Cuando se presenten molares con fracturas del esmalte y exposición de dentina, se debe realizar un manejo integral que incluya el manejo del comportamiento, con el objetivo de que los pacientes permitan la restauración de manera eficaz.

La adhesión al esmalte es difícil, debido a que la morfología de los prismas está alterada, provocando que fallen las restauraciones y que los tratamientos sean frecuentes. El tratamiento de estos dientes suele ser doloroso por la dificultad al anestésiar, ya que existe una inflamación de las células pulpares causada por la penetración de bacterias en los túbulos dentinarios debido a que los dientes son altamente porosos (Salgado et al., 2016)

**Tabla 5.**

Terapéutica a Seguir en Función del Grado de Severidad

Grado	A corto plazo	A largo plazo
I	Prevenición: - Identificar factores de riesgo - Diagnóstico precoz - Remineralización y desensibilización	Seguimiento del paciente con revisiones periódicas.
	En molares: - Si no hay sensibilidad ni pérdida de esmalte: selladores - En caso contrario, tratamiento restaurador: . Ionómero de vidrio . Composite . Microabrasión con ácido (en lesiones poco profundas)	Recubrimiento total: - En molares: Coronas preformadas metálicas. - En incisivos: Coronas de porcelana Seguimiento del paciente
II	En molares: - Ionómero de vidrio - Coronas preformadas metálicas	Recubrimiento total: - En molares: Coronas preformadas metálicas.
III	En incisivos: - Composite - Coronas de porcelana	- En incisivos: Coronas de porcelana Seguimiento del paciente

Nota: (Salgado Peralvo, Peralvo García, Torres, Mateos Moreno, & Ribas Pérez, 2016)



6. Marco referencial

6.1. Antecedentes

Weerheijm KL, Jälevik B, Alaluusua S. Molar-incisor hypomineralisation. Caries Res 35: 390-1, 2001.

La hipomineralización puede verse como una anomalía en la translucidez del esmalte (opacidad) de origen sistémico que vista clínicamente puede resultar como una lesión demarcada que va desde el color blanco-amarillo o amarillo-marrón hasta proporcionar un esmalte roto gravemente hipomineralizado, afectando principalmente los primeros molares permanentes y a menudo se pueden detectar en los incisivos superiores y, más raramente, en los incisivos inferiores (Weerheijm & Jälevik, 2001).

Weerheijm KL, Duggal M, Mejåre I, et al. Judgement criteria for molar incisor hypomineralisation (MIH) in epidemiologic studies: a summary of the European meeting on MIH held in Athens, 2003. Eur J Paediatr Dent 4: 110-3, 2003.

A mayor concentración de carbono y menores concentraciones de calcio y fósforo en el esmalte afectado en comparación con el esmalte normal. No siendo muy común, el esmalte hipomineralizado puede ser eliminado con mayor facilidad, lo que lleva a una dentina desprotegida donde la caries se puede formar de manera rápida en los molares que se encuentran mayormente afectados, hay presencia de dolor durante el cepillado y sensibilidad ante ciertos estímulos como el aire, frío y el calor. La pérdida de tejido puede ocurrir bajo el efecto de ciertas fuerzas masticatorias o posterior a la erupción de los dientes y, por tal razón, se debe distinguir de la hipoplasia. Es probable que varios factores



etiológicos puedan causar estos defectos. En la literatura, los defectos se han relacionado con cambios ambientales, lactancia (dioxina de leche), enfermedades respiratorias, escasez de oxígeno de los ameloblastos y enfermedades que conlleven fiebre alta. Se sugiere que el nombre 'Hipomineralización de incisivos molares' (HIM) se use en el futuro. (Weerheijm, et al., 2003)

N.A. Lygidakis, F. Wong, B. Jälevik, A-M. Vierrou, S. Alauusua, I. Espelid.

European Archives of Paediatric Dentistry, 2010.

La atención se centró en los defectos de mineralización que involucran los primeros molares permanentes durante el 6° Congreso de la Academia Europea de Odontología Pediátrica (EAPD), los científicos dentales dan a conocer que sería necesario y beneficioso recopilar más información acerca de la Hipomineralización Inciso Molar (HIM) en las poblaciones infantiles de Europa ya que la prevalencia de la alteración va en aumento con el pasar del tiempo. Los datos de prevalencia para HIM también pueden justificar estudios prospectivos sobre la etiología del defecto que, a pesar de muchas sugerencias diferentes de causa, aún se desconoce. Después de las discusiones en el Congreso EAPD de Dublín, los autores del presente documento se reunieron en Atenas, marzo de 2003, y discutieron la falta de datos válidos sobre este importante problema en odontología pediátrica.

Se concluyó que las opacidades difusas no deberían incorporarse en un índice de HIM y que la edad más apropiada para diagnosticar la alteración es a los ocho años, por el motivo de que en esta edad, se encuentra los primeros molares permanentes e incisivos erupcionados ya en boca. El examen clínico debe realizarse en los dientes húmedos después de la limpieza y se debe tener en cuenta unos criterios necesarios como la ausencia o



presencia de opacidades demarcadas, descomposición del esmalte post-eruptivo, restauraciones atípicas y extracción de molares por HIM para diagnosticar.

Para entonces, la etiología de la alteración no se encuentra completamente clara. Por el momento se usará el nombre “Hipomineralización Inciso Molar”, pero se necesita más información y datos asertivos para llegar a un acuerdo total sobre un nombre definitivo que indique este fenómeno en el futuro. (Lygidakis, et al., 2010).

Salgado-Peralvo, V. Peralvo-García, A. Torres, M.V. Mateos-Moreno, D. Ribas-Pérez, A. Castaño-Séiquer. Prevalencia Del Síndrome De Hipomineralización Incisivo-Molar: Revisión De La Literatura, Odontol Pediátr (Madrid) Vol. 24, N.º 2, Pp. 134-148, 2016.

La hipomineralización incisivo molar es frecuente en muchas poblaciones del mundo, se ha informado de una amplia variación de prevalencia que va desde 2.4% hasta 40.2%. Se han acordado los siguientes criterios de diagnóstico y apariencia clínica de esta alteración:

Primeros molares o incisivos permanentes, al menos uno de los cuatro primeros molares permanentes debe estar afectado.

Los dientes presentan opacidades demarcadas en vestibular y oclusal, el color varía de blanco a amarillo.

Desintegración del esmalte, el alto grado de porosidad y el esmalte gravemente afectado sometido a fuerzas masticatorias se descompone lo que lleva a una dentina desprotegida y rápido desarrollo de caries.

Restauraciones atípicas en primeros molares permanentes en incisivos.



Hipersensibilidad dental, los dientes afectados pueden presentar una respuesta leve a estímulos externos hasta sensibilidad espontánea, suelen ser piezas dentales difíciles de anestesiar.

Extracción de dientes a edades tempranas en donde se registran previas opacidades demarcadas.

Registrar la gravedad de los defectos. (Salgado Peralvo et al., 2016)

Tourino LFPG, Corrêa-Faria P, Ferreira RC, Bendo CB, Zarzar PM,

Association between Molar Incisor Hypomineralization in Schoolchildren and Both Prenatal and Postnatal Factors: A Population-Based Study PLoS, Vale MP (2016)

En 1987 en un artículo de Koch y cols. se mencionó por primera vez la definición de hipomineralización idiopática para referirse a lo que en el año 2001, Weerheijm y et al. definieron por primera vez como Hipomineralización Incisivo-Molar (MIH). Este término se describe como la apariencia clínica de un esmalte hipomineralizado, de origen sistémico, que afecta a uno o más primeros molares permanentes (FPM). Se ha visto que puede afectar a incisivos permanentes superiores e inferiores con mayor probabilidad cuando dos o más FPM están afectados, aunque también se ha comprobado que puede aparecer en los segundos molares temporales/permanentes, vértice cuspideo de caninos permanentes y cara oclusal de premolares. En los dientes que presentan esta alteración dental, la concentración mineral del esmalte disminuye desde el límite amelodentinal hacia la zona subsuperficial, situación inversa a lo que sucede en el esmalte sano. No todos los dientes afectados van a presentar el mismo grado de severidad. La amelogénesis ocurre en tres fases: secreción, mineralización y maduración. La MIH presenta alteraciones en esta última fase que pueden



producir defectos cualitativos. Su etiología sigue siendo desconocida, pero tanto factores ambientales como sistémicos pueden influir durante el periodo prenatal hasta los primeros tres años de vida, coincidiendo con la finalización en la mineralización de FPM. Además, no puede descartarse una posible predisposición genética. Lo que al parecer es claro no es solo un factor etiológico individual que produciría esta patología, sino una mezcla de varios que actuarían en combinación. Para evaluar la presencia de MIH el momento preciso es a los ocho años de edad, cuando se espera que todos los FPM hayan erupcionado, así mismo, la mayoría de incisivos permanentes. Existen diversos factores útiles en su diagnóstico: implicación de al menos un FPM afectado; opacidades demarcadas bien definidas de color blanco, amarillo o marrón; alteraciones en la translucidez del esmalte; restauraciones atípicas; fracturas de esmalte posteruptivas (PEB); extracción de molares a una edad temprana; dientes con sensibilidad a agentes externos o espontánea, con dificultad para ser anestesiados; y la Academia Europea de Odontopediatría (EADP) considera que el retraso eruptivo de un FPM o incisivo permanente podría ser un indicativo de MIH. (Tourino, y otros, 2016)

Álvarez, O. D.; Robles, C. I.; Díaz, M. J. & Sandoval, V. P. Abordaje Terapéutico de la Hipomineralización Molar - Incisal. Revisión Narrativa. Int. J. Odontostomat., 11(3):247-251, 2017

La asociación entre la hipomineralización incisivo molar y los factores que se relacionan con este defecto del esmalte ha sido un tema recurrente al momento de relacionarlo. La tasa de prevalencia varía en diferentes poblaciones, debido a la edad de los sujetos, las diferencias metodológicas y los criterios utilizados en el diagnóstico de esta



alteración. Ante esta discrepancia, el objetivo de la investigación ha sido evaluar la presencia de HIM e identificar factores prenatales, perinatales y postnatales en niños escolares con las edades entre 8 y 9 años en Brasil a partir de un estudio transversal con una muestra poblacional seleccionada al azar de 1.181 escolares. A partir de cuestionarios enviados a sus madres con información de características prenatales, perinatales y de salud del niño en los primeros cuatro años de vida, así como el abordaje de indicadores socioeconómicos (ingreso mensual del hogar y escolaridad de las madres), sexo y edad del niño. De este modo y con base a la calibración del el examinador, los niños fueron examinados en el entorno escolar siguiendo las pautas de la OMS y bajo los criterios propuestos por la Academia Europea de Odontología Pediátrica (EAPD) para su diagnóstico de HIM, se concluye que no se encontraron relación significativamente entre HIM y estado socioeconómico o escolaridad de la madre, por otro lado, los niños que recibieron oxigenación sin intubación al nacer, así como la presencia de enfermedades como neumonía, bronquitis y asma, hospitalizaciones, el uso de antibióticos en los primeros años de vida, defectos de esmalte en segundo molares temporales y experiencia o presencia de caries en primeros molares permanentes se asocian de modo relevante con HIM. (Alvarez Ochoa, Robles Contreras, Díaz Meléndez, & Sandoval Vidal, 2017)

Jeanette Maclean, Tratamiento Mínimamente Invasivo de Hipomineralización Inciso Molar. Decisions In Dentistry. 2018

Se define la hipomineralización incisivo molar (HMI), como una de las prevalencias en niños a nivel global, señalando un cambio dentro de la literatura bastante significativa “entre el 2,4% y el 40,2%”; es un trastorno que afecta no solo los molares, sino también a



los incisivos, depende de varios factores como “la susceptibilidad del individuo y la gravedad de los antecedentes prenatal, perinatal o postnatal”. Afecta la calidad (translucidez) y coloración del esmalte (café-amarillo), sensible a fracturarse por masticación fuerte. Los dientes afectados son generalmente “hipersensibles, propensos a lesiones cariosas de rápida progresión, y pueden ser difíciles de tratar en pacientes jóvenes”. Es importante un diagnóstico precoz para realizar medidas preventivas que reduzcan el dolor y la incomodidad a largo plazo. La atención clínica para los pacientes que presentan HIM consiste en el manejo del comportamiento y la ansiedad del niño, con el objetivo de realizar restauraciones duraderas donde no ocasionen dolor. (MacLean, J., 2018)

Mejía JD, Restrepo M, González S, Álvarez LG, Santos-Pinto L, and Escobar A. (2019) Molar Incisor Hypomineralization in Colombia: Prevalence, Severity and Associated Risk Factors. Journal of Clinical Pediatric Dentistry: 2019, Vol. 43, No. 3, pp. 185-189.

La hipomineralización incisivo molar es una condición compleja clínicamente y es observada en el 20 al 40% de los primeros molares permanentes erupcionados. En comparación con el esmalte sano los molares afectados tienen un riesgo 10 veces mayor de desarrollar procesos cariosos ya que esta alteración se caracteriza por presentar un esmalte altamente poroso y su baja resistencia mecánica hacen que presente una descomposición rápida del esmalte. Históricamente la restauración de estos dientes afectados por esta hipomineralización ha implicado tratamientos muy invasivos y costosos, es por esto, que



aparece el fluoruro diamino de plata y el ionómero de vidrio de alta viscosidad como opción para el tratamiento exitoso de esta alteración del esmalte.

El fluoruro diamino de plata es un antimicrobiano y remineralizante tópico aprobado por la Administración de Drogas y Alimentos de los Estados Unidos en 2014 para el tratamiento de la hipersensibilidad dentaria; su precursor el nitrato de plata desarrollado en Japón está compuesto del 25% de plata (antimicrobiano), 8% amoníaco (disolvente), 5% fluoruro (remineralizante), en diferentes revisiones sistemáticas se demuestra que provoca un alivio duradero de la hipersensibilidad ya que ocluye los túbulos dentinarios produciendo fluorhidroxiapatita y aumentando la densidad mineral y la dureza.

El ionómero de vidrio de alta viscosidad es un material restaurador de autocurado superior a la resina porque es altamente biocompatible, tiene una menor contracción, presenta adhesión química y micromecánica, libera flúor lo que reduce los niveles de caries recurrente; estudios en Brasil demuestran un 98% de supervivencia en el uso durante 12 meses de un sistema restaurador híbrido de ionómero de vidrio (Fuji equia forte gc america). (Mejía, et al, 2019)

Megan Davenport, Andrew D Welles, Matina V Angelopoulou, Cesar Gonzalez, Christopher Okunseri, Lori Barbeau, Naveen K Bansal, Rodney J Vergotine, Brian D Hodgson. Prevalence of molar-incisor hypomineralization in Milwaukee, Wisconsin, USA: A pilot study, Clinical, Cosmetic and Investigational Dentistry 2019:11

Los dientes que se encuentran afectados por la Hipomineralización Inciso - Molar (HIM) presentan opacidades bien delimitadas que varían en colores desde blanco/crema,



amarillo hasta marrón oscuro con o sin pérdida de estructura según su grado de severidad.

Clínicamente, esta alteración produce hipersensibilidad, que, por un lado, conduce a una higiene oral limitada por parte del paciente, favoreciendo la acumulación de placa bacteriana y el desarrollo de posibles lesiones cariosas, por otro lado, también llega a dificultar la acción de los anestésicos locales. Estas características hacen que aquellos pacientes con HIM requieran hasta 10 veces más atención y tratamiento que los pacientes sin esta afección.

Por otro lado, entre otras descripciones, pueden experimentar miedo y ansiedad dental, por lo tanto, muestran problemas con el manejo del comportamiento al momento de la consulta odontológica durante su tratamiento dental.

El objetivo del estudio es evaluar la prevalencia de la HIM, severidad y factores de riesgo prenatales, perinatales y postnatales asociados a la alteración en niños de una escuela en la ciudad de Medellín. La metodología de esta investigación es de tipo observacional retrospectivo donde hicieron partícipes a 1.075 niños entre 6 y 15 años de edad en Medellín, Colombia. Para iniciar, se desarrolló un cuestionario con la finalidad de evaluar y conocer el período de gestación de la madre y los primeros tres años de vida del menor; Así mismo, dos examinadores fueron calibrados estableciendo el diagnóstico de HIM según los criterios otorgados por la Academia Europea de Odontología Pediátrica. Los datos se analizaron mediante estadística descriptiva, análisis bivariado y regresión lineal con una significación del 5%. Entre los resultados se logró encontrar que la alteración era predominantemente en niños de sexo masculino (70,7%) y que la edad promedio fue de 9,3 \pm 1,9 años principalmente. La prevalencia de HIM fue del 11,2% del número total de



participes. La mayoría de los defectos (85%) que se encontraron fueron leves. La HIM se asoció con alteraciones durante el último trimestre gestacional, tipo de parto y problemas respiratorios. (Davenport, et al, 2019)

La hipomineralización de los incisivos molares (MIH) es una afección que se ha informado previamente en la literatura con numerosos nombres, incluida la hipomineralización idiopática del esmalte, las opacidades idiopáticas del esmalte, las opacidades del esmalte sin fluoruro y como “molares de queso”. Los hallazgos dentales clínicos comunes en pacientes incluidos en todos estos términos son áreas con opacidades que reflejan una reducción cualitativa en la densidad del esmalte en los primeros molares permanentes (PFM) y los incisivos permanentes superiores e inferiores. Estas áreas en las PFM pueden ser especialmente propensas a fracturarse rápidamente (identificadas como ruptura post-eruptiva (PEB)), con márgenes de esmalte ásperos que son fácilmente expuestos a la acumulación de placa y pueden volverse extremadamente cariados, incluida la afectación pulpar, en un corto período de tiempo. Las características de MIH incluyen la presencia de áreas demarcadas de esmalte descolorido (blanco, amarillo, a marrón) típicamente en los primeros molares permanentes, a veces en incisivos permanentes y ocasionalmente en otros dientes. La presencia del esmalte demarcado debe estar presente en al menos un molar para la condición que se denominará MIH porque las demarcaciones en los incisivos podrían deberse a otras etiologías.

Silva et al en el 2016 completaron una revisión sistemática de la etiología de MIH e informaron que un número limitado de estudios informaron asociaciones significativas



entre MIH y varios eventos pre y perinatales, como enfermedades maternas, medicamentos utilizados en el embarazo, prematuridad y complicaciones en el parto. También descubrieron que las enfermedades de la primera infancia, específicamente las fiebres, el asma y la neumonía se asociaron con el hallazgo de MIH cuando erupcionan los primeros molares permanentes.

Tabla 6.

Antecedentes Referenciales Complementarios

Año	Título	Autores	Descripción	Revista
2016	Demarcated opacity in primary teeth increases the prevalence of molar incisor hypomineralization	Magdalena Raquel Torres Reyes, Aluhê Lopes Fatturi, José Vitor Nogara Borges Menezes, Fabian Calixto Fraiz, Luciana Reichert Da Silva Assunção, Juliana Feltrin De Souza	La hipomineralización incisivo molar (HIM) es una alteración dental que se define como un defecto cualitativo del esmalte, donde afecta a uno o más primeros molares, con o sin afectación de los incisivos permanentes. Su etiología no es completamente clara, existen distintos factores ambientales o condiciones sistémicas que se han investigado como posibles causas que afectarían el desarrollo normal del	Rev. Clin. Periodoncia Implantol. Rehabil. Oral vol.9 no.3



Año	Título	Autores	Descripción	Revista
2016	Etiology of molar incisor hypomineralization – A systematic review	Silva MJ, Scurrah KJ, Craig JM, Manton DJ, Kilpatrick N. E	<p>esmalte desde el tercer trimestre de embarazo hasta los tres años de edad. El objetivo de este estudio fue determinar los resultados clínicos expresados en el índice COPD y ceod y su relación con la presencia de hipomineralización incisivo molar (HIM) en una población de escolares de 6 a 12 años de la provincia de Santiago de Chile.</p> <p>La Hipomineralización Inciso Molar (HIM) es un defecto durante la formación de los dientes permanentes. Se realizó una revisión sistemática con total de 2254 estudios, donde de 28 incluidos en la investigación, pudieron determinar asociación del defecto con enfermedades pre-natales y peri-natales;</p>	Community Dentistry and Oral Epidemiology



Año	Título	Autores	Descripción	Revista
2018	Síndrome de hipomineralización incisivo-molar	Ascensión Alfaro Alfaro, Isabel Castejón Navasb, Rafael Magán Sánchezb, M. ^a Jesús Alfaro Alfaro	<p>Fiebre, asma y neumonía fueron las enfermedades con mayor recurrencia, aunque aún carece de validez la investigación y se espera para un futuro, lograr mejores resultados. La HIM es una alteración que se presenta durante la formación del esmalte de primeros molares e incisivos permanentes.</p> <p>Entre sus características se resalta la mayor susceptibilidad a la caries, fragilidad y sensibilidad del diente. Se encuentra relacionada a diversas enfermedades durante la gestación de la madre y la primera infancia del menor. Se recomienda emplear un diagnóstico adecuado y un manejo efectivo e ideal del defecto de acuerdo al grado de</p>	Revista Pediatría de Atención Primaria



Año	Título	Autores	Descripción	Revista
2019	Demarcated opacity in primary teeth increases the prevalence of molar incisor hypomineralization	Magdalena Raquel Torres Reyes, Aluhê Lopes Fatturi, José Vitor Nogara Borges Menezes, Fabian Calixto Fraiz, Luciana Reichert da Silva Assunção, Juliana Feltrin de Souza	<p>severidad en que se presenta.</p> <p>La hipomineralización del incisivo molar (MIH) es un defecto cualitativo que se presenta durante el desarrollo del esmalte (DDE), caracterizado clínicamente por opacidades demarcadas, que afecta los primeros molares permanentes y algunas veces afecta los incisivos permanentes. Los cambios en la estructura del esmalte son evidentes entre los arcos dentales y pueden variar desde opacidades hasta grandes pérdidas de estructura que requieren intervención dental. En un estudio de revisión, MIH ha demostrado una alta prevalencia a nivel global.</p>	Braz. oral res. vol.33 São Paulo

Nota: Recopilaciones autoras



7. Metodología

Se realizó la pregunta PCC para poder llevar a cabo la investigación (Tabla 7).

Tabla 7

Pregunta PCC. (Población, Concepto y Contexto)

P	Niños de 7 a 12 años con HIM leve a moderado
C	Tratamiento estético y funcional
C	Determinar cuál presenta el mejor resultado estético y funcional

7.1. Tipo de Estudio

Revisión de alcance.

7.2. Selección de la Muestra

Se realizó una búsqueda en las bases de datos como son PubMed, ProQuest, Ebsco, ScienceDirect, Google Académico y Scielo artículos sobre intervenciones mínimamente invasivas para el tratamiento de HIM en niños de 7 a 12 años.

Las palabras clave se buscaron en tres idiomas diferentes como lo son el español, inglés y el portugués; se empleó el operador booleano “and” y las palabras seleccionadas fueron “HIM (MIH)”, “tratamiento (treatment, tratamento)”, “niños (children, crianças)”, “adolescentes (teenagers, adolescentes)” y “estética (esthetic, estético)”, buscadas por medio de diferentes combinaciones en cada una de las bases de datos.



Para la selección de los artículos, se hizo necesario la utilización de filtros específicos en el buscador de las bases como la fecha de publicación “del 2010 al 2020”, el límite de resultados “texto completo o full text” y el tipo de estudio “revisión sistemática, metaanálisis, ensayos clínicos”, teniendo presente los parámetros de inclusión y exclusión del trabajo, con el fin de obtener una búsqueda más selectiva con resultados precisos.

7.3. Rango de Búsqueda para la Muestra

El tamaño de la muestra se determinó por el número de publicaciones encontradas en las bases de datos PubMed, ProQuest, Ebsco, ScienceDirect, Google Académico y Scielo entre el año 2010-2020 que cumplan los parámetros de inclusión.

7.4. Criterios de Elegibilidad

7.4.1 Inclusión

Artículos publicados los últimos 10 años (2010 - 2020) con palabras claves como “HIM (MIH)”, “tratamiento (treatment, tratamiento)”, “niños (children, crianças)”, “adolescentes (teenagers, adolescents)” y “estética (esthetic, estético)”.

Bases de datos como PubMed, ProQuest, Ebsco, Scopus, ScienceDirect, Google académico, Scielo.

Estudios de tipo: Revisión sistemática, metaanálisis, ensayos clínicos, tipo cohorte, estudios aleatorios como doble ciego (que sean de alto nivel de evidencia científica).

Full text en idioma inglés, portugués, y español de revistas indexadas.



7.4.2 *Exclusión*

Estudios realizados en adultos y niños menores de 7 años

Estudios de tipo: Reportes de caso, intervenciones in vitro, casos y controles.

Artículos publicados hace más de 10 años sobre intervenciones mínimamente invasivas para el tratamiento de HIM en niños de 7 a 12 años.

Artículos duplicados en dos bases de datos.

Artículos basados en los factores etiológicos de la HIM

7.5. Fases para la Recolección de Datos.

El siguiente estudio se llevó a cabo en tres fases:

7.5.1 *Fase 1. Búsqueda en Bases de Datos*

Para la primera fase se realizó la búsqueda de los artículos en las bases de datos mencionadas en los criterios de inclusión (PubMed, ProQuest, Ebsco, ScienceDirect, Google Académico y Scielo), con las palabras claves descritas. En cada base se aplicaron unos filtros para así mismo determinar la cantidad de artículos encontrados en cada una de ellas, con el fin obtener el resultado de la muestra.

Tabla 8.

Búsqueda Base de Datos

	Palabras Clave	Total De Artículos Encontrados	Link De Resultados	Filtros	Nº Artículos Encontrados	Link De Resultados Definitivos
ESP	HIM and tratamiento and niños and					



	Palabras Clave	Total De Artículos Encontrados	Link De Resultados	Filtros	Nº Artículos Encontrados	Link De Resultados Definitivos
	adolescentes and estética					
ING	MIH and treatment and children and teenagers and esthetic					
PORT	HMI and tratamento and crianças and adolescentes and estético					
ESP	HIM and tratamiento and niños and estética					
ING	MIH and treatment and children and esthetic					
PORT	HMI and tratamento and crianças and estético					
ESP	HIM and tratamiento and adolescentes and estética					
ING	MIH and treatment and teenagers and esthetic					
PORT	HMI and tratamento and adolescentes and estético					
ESP	HIM and tratamiento and estética					
ING	MIH and treatment and esthetic					
				Full Text, Del 2010 al 2020		



	Palabras Clave	Total De Artículos Encontrados	Link De Resultados	Filtros	Nº Artículos Encontrados	Link De Resultados Definitivos
PORT	HMI and tratamiento and estético					
ESP	HIM and tratamiento and microabrasión dental					
ING	MIH and treatment and dental microabrasion					
PORT	HMI and tratamiento and microabrasão dentária					
ESP	HIM and tratamiento and infiltración de resina					
ING	MIH and treatment and resin infiltration					
PORT	HMI and Tratamento and infiltração resina					

Nota: Elaboración propia.

7.5.2 *Fase 2. Selección de los Artículos Encontrados*

En la segunda fase se realizó la depuración de los artículos encontrados en cada base de datos donde se empezaron a descartar artículos que no cumplían con los criterios de inclusión, para ello, se realizó una tabla en Excel con la información necesaria para la elegibilidad final de los artículos seleccionados.

La tabla cuenta con un ítem para la ubicación del título de cada artículo junto con sus autores, año de publicación, objetivo, tratamiento descrito y su conclusión, con el fin de



realizar un flujograma con los datos finales, para así saber la cantidad de artículos que quedaron incluidos en el desarrollo de la investigación.

Tabla 9

Análisis de las bases de datos

Título del estudio	Autores	Fecha de publicación	Objetivo	Tipo de tratamiento	Conclusiones

7.5.3 Fase 3. Criterios de Oxford Center

Se utilizó el nivel de evidencia y el grado de recomendación basados en los criterios de Oxford Center para medicina basada en la evidencia (CEBM) para seleccionar los artículos que cumplen con los niveles de evidencia más altos.

**Tabla 10.***Nivel de evidencia científica*

Nivel	Terapia / Prevención / Etiología/Daño	Pronóstico	Diagnóstico	Estudio de diagnóstico diferencial/ prevalencia de síntomas	Análisis económicos y de decisión
1 ^a	RS (con homogeneidad *) de ECA	RS (con homogeneidad*) de estudios de cohorte de inicio; CDR validado en diferentes poblaciones	RS (con homogeneidad *) de estudios de diagnóstico de nivel 1; CDR con estudios 1b de diferentes centros clínicos	RS (con homogeneidad*) de estudios de cohorte prospectivo	RS (con homogeneidad*) de estudios económicos de Nivel 1
1B	ECA individual (con intervalo de confianza estrecho "i)	Estudio de cohorte de inicio individual con seguimiento > 80%; CDR validado en una sola población	Validación ** estudio de cohorte con buenos estándares de referencia o CDR probado en un centro clínico	Estudio de cohorte prospectivo con buen seguimiento ***	Análisis basado en costos o alternativas clínicamente sensibles; revisión (es) sistemática (s) de la evidencia; e incluyendo análisis de sensibilidad multidireccional
1C	Todo o nada§	Todas o ninguna serie de casos	SpPins y SnNouts absolutos ""	Todas o ninguna serie de casos	Análisis absolutos de valor mejor o peor valor "" ""
2 ^a	RS (con homogeneidad *) de estudios de cohortes	RS (con homogeneidad *) de estudios de cohorte retrospectivos o de grupos de control no tratados en ECA	SR (con homogeneidad *) de estudios de diagnóstico de nivel > 2	SR (con homogeneidad *) de 2b y mejores estudios	SR (con homogeneidad *) de Nivel > 2 estudios económicos



Nivel	Terapia / Prevención / Etiología/Daño	Pronóstico	Diagnóstico	Estudio de diagnóstico diferencial/ prevalencia de síntomas	Análisis económicos y de decisión
2B	Estudio de cohorte individual (incluido un ECA de baja calidad; p. Ej., Seguimiento <80%)	Estudio de cohorte retrospectivo o seguimiento de pacientes de control no tratados en un ECA; Derivación de CDR" o validado en muestra dividida solamente	Estudio de cohorte exploratorio ** con buenos estándares de referencia; CDR "después de la derivación, o validado solo en muestras divididas o bases de datos	Estudio de cohorte retrospectivo o seguimiento deficiente	Análisis basado en costos o alternativas clínicamente sensibles; revisión (es) limitada (s) de la evidencia, o estudios únicos; e incluyendo análisis de sensibilidad multidireccional
2C	Investigación de "resultados"; Estudio ecológico	Investigación de "resultados"		Estudios ecológicos	Investigación de auditoría o resultados
3 ^a	RS (con homogeneidad *) de estudios de casos y controles		SR (con homogeneidad *) de 3b y mejores estudios	SR (con homogeneidad*) de 3b y mejores estudios	SR (con homogeneidad *) de 3b y mejores estudios
3B	Estudio individual de casos y controles		Estudio no consecutivo; o sin estándares de referencia aplicados de manera consistente	Estudio de cohorte no consecutivo o población muy limitada	Análisis basado en alternativas o costos limitados, estimaciones de datos de mala calidad, pero que incluyen análisis de sensibilidad que incorporan variaciones clínicamente sensibles.



Nivel	Terapia / Prevención / Etiología/Daño	Pronóstico	Diagnóstico	Estudio de diagnóstico diferencial/ prevalencia de síntomas	Análisis económicos y de decisión
4	Series de casos (y estudios de cohortes y de casos y controles de mala calidad§§)	Series de casos (y estudios de cohortes de pronóstico de mala calidad ***)	Estudio de casos y controles, estándar de referencia deficiente o no independiente	Serie de casos o estándares de referencia reemplazados	Análisis sin análisis de sensibilidad
5	Opinión de expertos sin una evaluación crítica explícita, o basada en fisiología, investigación de banco o "primeros principios"	Opinión de expertos sin una evaluación crítica explícita, o basada en fisiología, investigación de banco o "primeros principios"	Opinión de expertos sin una evaluación crítica explícita, o basada en fisiología, investigación de banco o "primeros principios"	Opinión de expertos sin una evaluación crítica explícita, o basada en fisiología, investigación de banco o "primeros principios"	Opinión de expertos sin una valoración crítica explícita o basada en la teoría económica o los "primeros principios"

Fuente: Centre for evidence-based medicine,2009

Tabla 11

Grados de recomendación

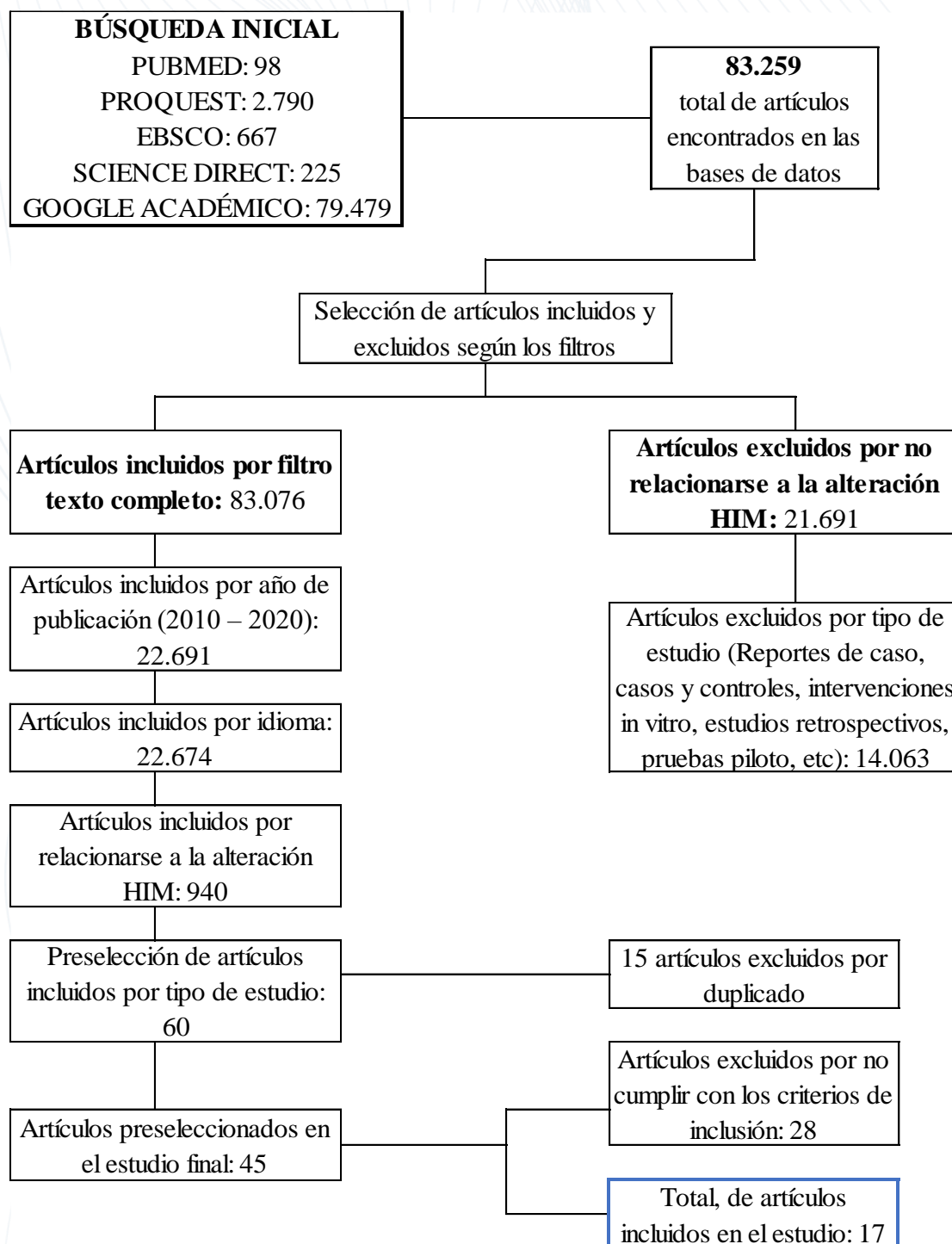
A	Estudios consistentes de nivel 1
B	Estudios de nivel 2 o 3 consistentes o extrapolaciones de estudios de nivel 1
C	Estudios de nivel 4 o extrapolaciones de estudios de nivel 2 o 3
D	Evidencia de nivel 5 o estudios preocupantemente inconsistentes o inconclusos de cualquier nivel

Fuente: Centre for evidence-based medicine,2009



Figura 5.

Flujograma de Selección de Artículos





7.6. Resultados

La búsqueda inicial dio como resultado 83.259 artículos en las bases de datos Pubmed, Proquest, Ebsco, Science Direct y Google Académico, los cuales fueron seleccionados de acuerdo a los criterios de inclusión establecidos, como filtros de texto completo, año de publicación del 2010 al 2020, idioma (inglés, español y portugués), se realizaron con base a las palabras claves según MESH (ingles) y DESCSC (español) “HIM (MIH)”, “tratamiento (treatment, tratamiento)”, “niños (children, crianças)”, “adolescentes (teenagers, adolescentes)” y “estética (esthetic, estético)”, buscadas por medio de diferentes combinaciones y empleando el operador boleano “and” en cada una de las bases de datos. Fueron excluidos 83,199 artículos por no cumplir con ninguno de estos parámetros.

Se realizó una preselección de 60 artículos que cumplían con el tipo de estudio de los cuales fueron descartados 15 por duplicación. Se consideraron 45 artículos los cuales mediante una revisión exhaustiva del abstract, se pudo determinar que 28 de ellos debían ser excluidos por no cumplir con los criterios de inclusión apropiados como su población, resultados, presentar tipo de estudio diferente al establecido y hablar en un contexto muy general de los defectos del esmalte. Finalmente, fueron seleccionados en total 17 artículos que cumplían con los criterios de inclusión determinados durante la búsqueda inicial.

Durante la búsqueda de datos con las palabras claves, los artículos que más fueron encontrados eran en idioma español, pero a medida que fueron aplicados los filtros, se observó que hablan en un contexto general de los defectos del esmalte y no hay un enfoque en cuanto a la HIM; y el tratamiento para la condición leve. Además, de no cumplir con el grado de afectación que va de leve a moderado, se encontró que gran parte de los estudios



realizados en estos artículos eran reportes de casos clínicos, que es un ítem de los criterios de exclusión, por lo tanto, el equipo investigador concluye que, si bien los artículos en idioma español fueron los más encontrados, estos presentan un nivel de evidencia bajo (tabla) para ser tomados en cuenta en el estudio actual.

De los 17 artículos seleccionados para esta revisión de alcance, se evaluó en cada uno de ellos el título, Abstract, autores, tipo de estudio, objetivos y conclusión como se muestra en la Tabla 11, de igual manera, se determinó su nivel de evidencia y su grado de recomendación según los criterios de Oxford como se observa en la Tabla 12.



Tabla 12

Artículos incluidos en el estudio

TERMINO DE BUSQUEDA	TÍTULO	DOI O URL	IDIOMA	AUTORES	AÑO	REVISTA	TIPO DE ESTUDIO	OBJETIVO	TIPO DE TRATAMIENTO	CONCLUSIÓN
MIH and treatment and children and teenagers and esthetic	Glass hybrid restorations as an alternative for restoring hypomineralized molars in the ART model. (Restauraciones híbridas de vidrio como alternativa para la restauración de molares hipomineralizados en el modelo ART.)	10.1186/s12903-018-0528-0	Inglés	Juliana de Aguiar Grossi, Renata Nunes Cabral, Ana Paula Dias Ribeiro y Soraya Coelho Leal.	2018	BMC Oral Health.	Ensayo clínico	Evaluar la tasa de supervivencia de las restauraciones con ionomero de vidrio aplicadas bajo la técnica de tratamiento restaurativo atraumático (ART) en los primeros molares permanentes afectados por la hipomineralización del Incisivo molar (HIM).	Sistema restaurador híbrido de vidrio (Equia Fuerte GC®), Los tratamientos se evaluaron después de 6 y 12 meses por un examinador independiente utilizando el criterio ART modificado.	La restauración mediante un sistema restaurador híbrido de vidrio y aplicadas con la técnica ART demostró, después de 12 meses de evaluación, ser muy eficaz para preservar los primeros molares permanentes afectados por HIM.
MIH and treatment and children and teenagers and esthetic	Molar incisor hypomineralization. (Molar incisor hypomineralization.)	10.12968/denn.2011.7.3.132	Inglés	Nigel Willmott	2011	Dental Nursing.	Revisión de literatura	Conocer la prevalencia, etiología y tratamiento de la HIM.	Prevención: pasta de dientes con un nivel de flúor de al menos 1 000ppm para su hijo. Los barnices tópicos de flúor, por ejemplo Duraphat 22 600ppm F (Colgate Oral Care) y Gel Kam 1 000ppm F (Colgate Oral Care). Fosfato	Es importante darse cuenta de que la comprensión de HIM sigue siendo limitada; no se conoce su verdadera prevalencia, su etiología o la mejor manera de manejarla. Se requiere más



TERMINO DE BUSQUEDA	TÍTULO	DOI O URL	IDIOMA	AUTORES	AÑO	REVISTA	TIPO DE ESTUDIO	OBJETIVO	TIPO DE TRATAMIENTO	CONCLUSIÓN
									de calcio fosfopéptido-amorfo de caseína (GC Tooth Mousse), restauración temporal (cementos de ionómero de vidrio) y definitiva (resinas compuestas), microabrasión y el blanqueamiento con peróxido de carbamida.	búsqueda centrada en esta condición.
MIH and treatment and resin infiltration	Hipomineralización de incisivos molares (MIH): tratamiento conservador para restaurar los dientes afectados Molar incisor hypomineralization (MIH): conservative treatment management to restore affected teeth	10.1590/1807-3107BOR-2015	Inglés	Camila Maria Bullio FRAGELLI , Juliana Feltrin de SOUZA, Fabiano JEREMIAS , Rita de Cássia Loiola CORDEIRO, Lourdes SANTOS-PINTO	2015	Brazilian Oral Research	Estudio de cohorte prospectivo	El propósito de este estudio fue evaluar el desempeño clínico de 12 meses de restauraciones de ionómero de vidrio en dientes con MIH.	Barniz de flúor, ionomero de vidrio	Se encontró que la probabilidad de mantener la integridad de la estructura del diente en molares afectados por MIH y restaurados con GIC es alta, principalmente en restauraciones dentales de una sola superficie. Teniendo en cuenta este hallazgo, junto con las edades de los niños y la etapa de desarrollo de los dientes afectados, se puede concluir que el tratamiento invasivo (extirpación completa del área



TERMINO DE BUSQUEDA	TÍTULO	DOI O URL	IDIOMA	AUTORES	AÑO	REVISTA	TIPO DE ESTUDIO	OBJETIVO	TIPO DE TRATAMIENTO	CONCLUSIÓN
										afectada) debe posponerse hasta que el niño sea lo suficientemente maduro para comprender y cooperar con más procedimientos complejos de rehabilitación y tratamiento.
HIM and tratamiento and niños and adolescentes and estética	Hipomineralización en primeros molares permanentes: protocolos preventivo y restaurador	https://www.odontologiapediatrica.com/wp-content/uploads/2018/08/206_2.12articulo1.pdf	Español	M. CATALÁ, N. BONAFÉ, M. GARCÍA, C. HAHN, A. CAHUANA	2012	Odontología pediátrica		Presentar un protocolo de atención terapéutica de los niños que presentan molares con Hipomineralización.	Amalgama y composites	La Hipomineralización incisivo molar es una alteración de etiología sistémica que afecta a uno o más primeros molares permanentes y con frecuencia a uno o más incisivos. La afectación de los primeros molares, a partir de cierta intensidad, genera dolor a la masticación, a los cambios de temperatura y al simple roce mecánico. Debido a esta hipersensibilidad los niños evitan el cepillado, incluso tienen dificultad



TERMINO DE BUSQUEDA	TÍTULO	DOI O URL	IDIOMA	AUTORES	AÑO	REVISTA	TIPO DE ESTUDIO	OBJETIVO	TIPO DE TRATAMIENTO	CONCLUSIÓN
										para masticar y requieren atención temprana. Sin embargo, el tratamiento de estos molares puede ser doloroso por la dificultad de conseguir una buena analgesia. Por otra parte los dientes afectados a menudo requieren retratamientos debido a la progresiva desintegración del esmalte.
MIH and treatment and children and esthetic	Managing molar-incisor hypomineralization: A systematic review (Manejo de la hipomineralización molar-incisivo: una revisión sistemática)	http://dx.doi.org/10.1016/j.jdent.2016.09.012	Inglés	Karim Elhennawy a, Falk Schwendicke, PD Dr	2016	Journal of dentistry	Revisión sistemática	Revisar sistemáticamente las modalidades de tratamiento para los molares e incisivos afectados por MIH	Para los molares, se han evaluado terapias de remineralización, restauración o extracción. Para los enfoques restauradores, las tasas de falla anual promedio (DE) fueron más altas para los selladores de fisuras (12 [6]%) y las restauraciones de ionómero de vidrio (12 [2]%), y más bajas para las restauraciones	Pocos estudios, principalmente de riesgo moderado a alto, investigaron el tratamiento de MIH. Remineralización o los selladores parecen adecuados para los molares MIH con gravedad limitada y / o hipersensibilidad. Para casos severos, las restauraciones con composites o restauraciones indirectas o coronas metálicas preformadas parecen



TERMINO DE BUSQUEDA	TÍTULO	DOI O URL	IDIOMA	AUTORES	AÑO	REVISTA	TIPO DE ESTUDIO	OBJETIVO	TIPO DE TRATAMIENTO	CONCLUSIÓN
									indirectas (1[3]%), coronas de metal preformadas (1,3 [2,1]%) y restauraciones de composite (4 [3]%). Para incisivos, agentes desensibilizantes con éxito hipersensibilidad gestionada. Las carillas de microabrasión y composite mejoraron la estética	adecuadas. Antes de La extracción de dientes como último recurso deben considerarse factores como la presencia de una maloclusión general, la edad del paciente y el estado de los dientes vecinos. No se pueden dar recomendaciones para los incisivos MIH
MIH and treatment and children and esthetic	Considerations for clinical management of molar-incisor hypomineralization: A literature review (Consideraciones para el manejo clínico de hipomineralización molar-incisivo: una revisión de la literatura)	https://revistaseletronicas.pucrs.br/index.php/fo/article/view/11802	Inglés	Cristiane Maria da Costa-Silvaa Fábio Luiz Mialhe a	2012	Rev Odonto Cienc	Revisión de literatura	Proporcionar a los profesionales una base teórica y conceptual que les permita brindar una atención más adecuada que tenga en cuenta no sólo las necesidades clínicas de los niños afectados, sino también sus necesidades psicológicas y sociales.	intervenciones como microabrasión y / o estética Se recomienda la restauración con composite de resina. En cuanto al material de restauración, el profesional Debería preferir los materiales adhesivos a la amalgama, debido a su pobre desempeño en la restauración de dientes con MIH.Se	Después de considerar todas las características de HIM presentadas, Se llegó a la conclusión de que el manejo de dientes con HIM podría involucrar procedimientos que van desde el diagnóstico temprano hasta la extracción de dientes y el seguimiento de ortodoncia en más casos severos.



TERMINO DE BUSQUEDA	TÍTULO	DOI O URL	IDIOMA	AUTORES	AÑO	REVISTA	TIPO DE ESTUDIO	OBJETIVO	TIPO DE TRATAMIENTO	CONCLUSIÓN
									recomienda el uso de GIC (cemento ionomero de vidrio), especialmente como restauración intermedia en un diente aún en fase de erupción, y que puede permanecer como base futura para restauraciones adhesivas.	
MIH and treatment and children and esthetic	Molar incisor hypomineralization: An update (Hipomineralización de los incisivos molares: una actualización)	doi: 10.15713/ins.jmrps.96	Ingles	Singh, Atul; Singh, Neerja; Srivastava, Madhulika; Khan, Rehan; Kariya, Pratik; et al..	2017	Journal of Medicine, Radiology, Pathology & Surgery	Revisión de literatura	Determinar plan de tratamiento según la severidad de la him	Como medida preventiva, se aplica sellador sobre el esmalte MIH y es mejor usar un agente adhesivo que contenga acetona, ya que mejora la retención. Para los casos leves, las terapias de remineralización que utilizan fosfopéptido de caseína-fosfato de calcio amorfo podrían ser una opción, especialmente para los dientes anteriores. Otro tratamiento incluyen	La prevalencia de MIH parece estar aumentando y actualmente es un problema común en las clínicas dentales pediátricas. La investigación actual esta dirigida hacia la etiología genética. El manejo de MIH debe ir enfocada a una intervención temprana y rápida para prevenir mayor destrucción de los dientes y proporcionar restauraciones duraderas a los dientes afectados.



TERMINO DE BUSQUEDA	TÍTULO	DOI O URL	IDIOMA	AUTORES	AÑO	REVISTA	TIPO DE ESTUDIO	OBJETIVO	TIPO DE TRATAMIENTO	CONCLUSIÓN
									microabrasión; sin embargo, se asocia con pérdida de esmalte o una combinación de grabado, blanqueamiento y sellado de lesiones MIH que han mostrado resultados prometedores. En casos graves de MIH, la extracción puede ser una opción de tratamiento; sin embargo, la evaluación ortodóncica previa de dientes y oclusión es necesaria.	
MIH and treatment and esthetic	In vivo comparative evaluation of esthetics after microabrasion and microabrasion followed by casein phosphopeptide–amorphous calcium fluoride phosphate on molar incisor	DOI: 10.4103/ccd.ccd_852_17	Ingles	Ranu Bhandari, Seema Thakur, Parul Singhal, Deepak Chauhan, Cheranjeevi Jayam, Teerthesh Jain I	2019	Contemporary Clinical Dentistry	In vivo	Evaluación comparativa de la estética después de la microabrasión y microabrasión seguida de Tooth Mousse Plus en incisivos hipomineralizados de pacientes	Microabrasion con lechada acida de piedra pomez mas fluoruro para suavizar y pulir la superficie del esmalte vs La técnica de microabrasión seguida por la aplicación de Tooth Mousse Plus®	La microabrasión seguida del agente remineralizante puede mejorar la estética de la decoloración de los dientes blancos con el tiempo. 1. La microabrasión por sí sola no podrá considerarse una opción para los defectos del desarrollo del



TERMINO DE BUSQUEDA	TÍTULO	DOI O URL	IDIOMA	AUTORES	AÑO	REVISTA	TIPO DE ESTUDIO	OBJETIVO	TIPO DE TRATAMIENTO	CONCLUSIÓN
	hypomineralization-affected incisors(Evaluación comparativa in vivo de la estética después de la microabrasión y microabrasión seguida de fosfopéptido de caseína-fosfato de fluoruro de calcio amorfo en incisivos molares afectados por Hipomineralización)							afectados por MIH pacientes.		esmalte como lo son las lesiones de HIM grado I, ya que aumenta la blancura de la misma y puede causar una mayor desmineralización. 2. La microabrasión seguida del agente remineralizante puede mejorar la estética de las lesiones HIM de grado I con el tiempo, pero no hay una mejoría significativa en el índice de refracción, solo hay una remineralización adicional de los cristales del esmalte. 3.La microabrasión podría ir seguida de una remineralización con un agente como CPP-ACFP(fosfato de calcio amorfo-fosfopeptido de caseína), para brindar resultados estéticos.
MIH and treatment and esthetic	Concealment effect of resin infiltration on incisor of Grade	DOI:10.4103/JCD.JCD_61_18	Ingles	Ranu Bhandari, Seema Thakur,	2018	Journal of Conservative Dentistry	In vivo, ensayo controlado	El objetivo de este estudio es evaluar los resultados	infiltracion de resina	La infiltración puede ocultar la apariencia blanca opaca de las



TERMINO DE BUSQUEDA	TÍTULO	DOI O URL	IDIOMA	AUTORES	AÑO	REVISTA	TIPO DE ESTUDIO	OBJETIVO	TIPO DE TRATAMIENTO	CONCLUSIÓN
	I molar incisor hypomineralization patients: An in vivo study (Efecto del sellado de la infiltración de resina en incisivos de pacientes con hipomineralización de incisivos molares de grado I: un estudio in vivo)			Parul Singhal, Deepak Chauhan, Cheranjeevi Jayam, Teerthesh Jain ¹				estéticos del tratamiento de infiltración de resina en incisivos y molares con HIM de grado I.		lesiones MIH de grado I y también se observa una reducción de la blancura de la lesión con el tiempo. 1. La infiltración de resina muestra resultados estéticos inmediatos en Incisivos afectados por MIH de grado I. 2. La infiltración en la decoloración de los dientes blancos provoca una reducción de la blancura con el paso del tiempo. 3. se recomienda manejar las lesiones de HIM Leve con un tratamiento mínimamente invasivo como la infiltración de resina antes de intentar cualquier enfoque invasivo como restauración
MIH and treatment and children and teenagers and esthetic	Treatment modalities in children with teeth affected by molar-incisor enamel	10.1007/BF03262715	Inglés	N.A. Lygidakis	2010	European Archives of Paediatric Dentistry	Revisión sistemática	Revisar la literatura sobre el tratamiento de dientes permanentes con esmalte	Flúor >1000ppm (Duraphat colgate y gel-kam colgate), fosfato de calcio amorfo (CCP-ACP), sellantes,	Los tratamientos preventivos pueden posponer el inicio del tratamiento reparador real y reducir el malestar



TERMINO DE BUSQUEDA	TÍTULO	DOI O URL	IDIOMA	AUTORES	AÑO	REVISTA	TIPO DE ESTUDIO	OBJETIVO	TIPO DE TRATAMIENTO	CONCLUSIÓN
	hypomineralisation (MIH): A systematic review. (Modalidades de tratamiento en niños con dientes afectados por esmalte molar-incisivo hipomineralización (MIH): Una revisión sistemática)							molar-incisivo hipomineralizado (MIH), comentar sobre posibles deficiencias y proponer áreas de investigación futura.	cementos de ionómero de vidrio (GIC), resinas compuestas, los defectos anteriores pueden responder ocasionalmente al blanqueo con peróxido de carbamida, mientras que la microabrasión utilizando pasta abrasiva y 18% hasta 37% de ácido clorhídrico podría ser eficaz sólo en defectos blanquecinos poco profundos irregulares, casos severos: carillas y coronas.	del paciente a largo plazo. En casos de HIM leves y moderados, las restauraciones compuestas utilizando adhesivos modernos es el tratamiento de elección y pueden durar muchos años hasta que se puedan colocar restauraciones permanentes. En casos severos, se puede proporcionar un tratamiento transitorio para la función y la estética, utilizando las diversas modalidades ahora disponibles hasta la adolescencia cuando se puede iniciar un enfoque protésico permanente con coronas en molares y carillas en incisivos.
MIH and treatment and esthetic	Dental hypomineralization treatment: A systematic review. (Tratamiento de	10.1111/jerd.12420	Inglés	Da Cunha Coelho, ASE, Mata, PCM, Lino, CA, Macho,	2018	Journal of Esthetic & Restorative Dentistry	Revisión sistemática	Evaluar la eficacia de los tratamientos aplicados a las diferentes formas de	Tratamientos efectivos para dientes con HIM (pastas de arginina o barnices de fluoruro para tratar	Aunque los resultados son sugerentes, existe una clara necesidad de una mayor uniformidad de las



TERMINO DE BUSQUEDA	TÍTULO	DOI O URL	IDIOMA	AUTORES	AÑO	REVISTA	TIPO DE ESTUDIO	OBJETIVO	TIPO DE TRATAMIENTO	CONCLUSIÓN
	hipomineralización dental : una revisión sistemática.)			VMP, Areias, CMFGP, Norton, APMAP Y Augusto, APCM				hipomineralización dental.	la hipersensibilidad y para Fluorosis dental (blanqueamiento dental y / o microabrasión del esmalte).	metodologías, permitiendo así el desarrollo de directrices clínicas. Sin embargo, fue posible identificar varios tratamientos eficaces para los dientes con HIM.
MIH and treatment and resin infiltration	Resin infiltration of developmentally hypomineralised enamel. (Infiltración de resina de esmalte hipomineralizado en desarrollo.)	10.1111/ipd.12025	Inglés	Felicity Crombie, David Manton, Joseph Palamara & Eric Reynolds	2013	International Journal of Paediatric Dentistry.	Ensayo clínico	Investigar si la resina infiltrante de caries puede penetrar en el esmalte afectado por MIH.	Infiltración de resina.	Los materiales infiltrados de caries pueden penetrar y aumentar la dureza del esmalte afectado por MIH, aunque de forma errática. Se requiere una cantidad significativa de investigación adicional para determinar la viabilidad de la infiltración de MIH y si los beneficios teóricos identificados se pueden realizar en el entorno clínico.
MIH and treatment and children and teenagers and esthetic	Objective and subjective aesthetic performance of icon® treatment for enamel hypomineralization	10.1016/j.jdent.2017.11.001	Inglés	Marta Mazur , Stephen Westland , Fabrizio Guerra , Denise	2018	Journal of Dentistry	Estudio retrospectivo	El objetivo de esta revisión es evaluar cualitativa y cuantitativamente el resultado clínico del tratamiento de	Se sometieron a infiltración de resina 76 dientes de pacientes de la Universidad Sapienza (Roma, Italia) que presentaban lesiones de	El resultado estético de la infiltración de resina demostró ser altamente efectivo, tanto con evaluación visual cualitativa como



TERMINO DE BUSQUEDA	TÍTULO	DOI O URL	IDIOMA	AUTORES	AÑO	REVISTA	TIPO DE ESTUDIO	OBJETIVO	TIPO DE TRATAMIENTO	CONCLUSIÓN
	n lesions in young adolescents: a retrospective single-center study(Rendimiento estético objetivo y subjetivo del tratamiento icon@ para las lesiones por hipomineralización del esmalte en adolescentes jóvenes: un estudio retrospectivo de un solo centro)			Corridore, Maurizio Vichi, Antonello Maruotti, Gianna Maria Nardi, Livia Ottolenghi				hipomineralización del esmalte con resina infiltrativa en adolescentes jóvenes. El resultado estético se evalúa antes y después del tratamiento mediante evaluación visual utilizando criterios de coincidencia de color FDI y mediante análisis espectrofotométrico utilizando la fórmula de diferencia de color CIEDE2000. Los resultados visuales (subjetivos) se comparan con el enfoque espectrofotométrico (objetivo).	caries tempranas y / o defecto de desarrollo del esmalte en la superficie labial de la corona clínica. Tres observadores evaluaron el aspecto estético de los dientes antes y después del tratamiento utilizando criterios de coincidencia de colores FDI. La diferencia de color espectrofotométrica entre el esmalte afectado y el sano en cada diente se calculó antes y después de la infiltración de resina. Se realizó una correlación entre los criterios de FDI y la diferencia de color calculada CIEDE2000 (ΔE_{00}).	espectrofotométrica cuantitativa.
MIH and treatment and resin infiltration	The effect of resin infiltration and oxidative pretreatment on the micro-shear bond strength of the resin	10.1111/ipd.12069	Inglés	Pui Ling Chay, David J Manton, Joseph E A Palamara	2014	International Journal of Paediatric Dentistry	Ensayo clínico	Investigar si la adhesión del compuesto de resina al esmalte hipomineralizado puede mejorarse	Veintidós muestras de esmalte en cada uno de los cinco Grupos: 1) Esmalte normal; 2) Esmalte hipomineralizado;	Se obtuvo una mayor fuerza de unión del compuesto de resina al esmalte hipomineralizado mediante el



TERMINO DE BUSQUEDA	TÍTULO	DOI O URL	IDIOMA	AUTORES	AÑO	REVISTA	TIPO DE ESTUDIO	OBJETIVO	TIPO DE TRATAMIENTO	CONCLUSIÓN
	compound to the hypomineralized enamel (El efecto de la infiltración de resina y el pretratamiento oxidativo sobre la fuerza de unión al micro-cizallamiento del compuesto de resina al esmalte hipomineralizado)							mediante pretratamientos: infiltración de resina, pretratamiento oxidativo seguido de una infiltración de resina o pretratamiento oxidativo.	3) Esmalte hipomineralizado pretratado con un infiltrante de resina, (Icon (®)); 4) Esmalte hipomineralizado pretratado con hipoclorito de sodio al 5,25% y luego tratamiento con infiltrante de resina; 5) Esmalte hipomineralizado pretratado con hipoclorito de sodio al 5,25%. Se unió una varilla compuesta de resina a cada muestra usando la unión Clearfil™ SE como adhesivo (en lo sucesivo denominada "unión de rutina"), luego se sometió a una prueba de resistencia a la unión por micro cizallamiento (MSBS).	pretratamiento de muestras de esmalte hipomineralizado con hipoclorito de sodio al 5,25% con o sin infiltración posterior de resina.
MIH and treatment and resin infiltration	Strategies to optimize the bonding of adhesive materials to enamel affected by molar-incisor hypomineralization: a systematic	10.1111/ipd.12621	Inglés	Marianne Lagarde, Elsa Vennat, Jean-Pierre Attal, Elisabeth Dursun	2020	International Journal of Paediatric Dentistry.	Revisión sistemática	Realizar una revisión sistemática sobre la unión de materiales adhesivos al esmalte afectado por MIH, con el	Se realizó una búsqueda bibliográfica exhaustiva en las bases de datos MEDLINE / PubMed, Cochrane Library y Web of	La fuerza de unión del material compuesto no fue significativamente diferente cuando se utilizó el autograbado en comparación con los adhesivos de grabado y enjuague. La



TERMINO DE BUSQUEDA	TÍTULO	DOI O URL	IDIOMA	AUTORES	AÑO	REVISTA	TIPO DE ESTUDIO	OBJETIVO	TIPO DE TRATAMIENTO	CONCLUSIÓN
	review(Estrategias para optimizar la unión de materiales adhesivos al esmalte afectado por hipomineralización molar-incisivo: una revisión sistemática)							fin de identificar todos los métodos sugeridos para optimizarlo y determinar los mejores protocolos de unión.	Science, hasta octubre de 2018. Se incluyeron estudios de laboratorio y clínicos, que involucraron restauraciones adhesivas adheridas al esmalte afectado por MIH, con al menos un grupo comparativo. Dos autores seleccionaron de forma independiente los estudios, recopilaron datos y evaluaron el riesgo de sesgo.	desproteización después del grabado para adhesivos de grabado y enjuague mejoró la fuerza de unión; esto podría permitir conservar el esmalte afectado por MIH. Icon® mostró una penetración errática; sin embargo, una desproteización preliminar después del ataque químico podría mejorar la resistencia de la unión. Un estudio no informó diferencias significativas en la tasa de retención del sellador, mientras que otro recomendó aplicar previamente un adhesivo
MIH and treatment and children and teenagers and esthetic	Objective and subjective aesthetic performance of icon® treatment for enamel hypomineralization lesions in young adolescents: a retrospective single-center study(Rendimiento estético objetivo y subjetivo del tratamiento icon® para las lesiones por hipomineralización del esmalte en adolescentes)	10.1016/j.ident.2017.11.001	Inglés	Marta Mazur , Stephen Westland , Fabrizio Guerra , Denise Corridore , Maurizio Vichi , Antonello Maruotti , Gianna Maria Nardi , Livia Ottolenghi	2018	All rights reserved.	Revision sistematica	Se propone un método de valoración para evaluar cualitativa y cuantitativamente el resultado clínico del tratamiento de hipomineralización del esmalte con resina infiltrativa en adolescentes jóvenes. El resultado estético se evalúa antes y después del tratamiento mediante	Se sometieron a infiltración de resina 76 dientes de pacientes de la Universidad Sapienza (Roma, Italia) que presentaban lesiones de caries tempranas y / o defecto de desarrollo del esmalte en la superficie labial de la corona clínica. Tres observadores evaluaron el aspecto estético de los dientes antes y después del tratamiento utilizando criterios de coincidencia de colores FDI. La	Sobre la base de los resultados del presente estudio, el resultado estético de la infiltración de resina demostró ser altamente efectivo, tanto con evaluación visual cualitativa como espectrofotométrica cuantitativa.



TERMINO DE BUSQUEDA	TÍTULO	DOI O URL	IDIOMA	AUTORES	AÑO	REVISTA	TIPO DE ESTUDIO	OBJETIVO	TIPO DE TRATAMIENTO	CONCLUSIÓN
	jóvenes: un estudio retrospectivo de un solo centro)							evaluación visual utilizando criterios de coincidencia de color FDI y mediante análisis espectrofotométrico utilizando la fórmula de diferencia de color CIEDE2000. Los resultados visuales (subjetivos) se comparan con el enfoque espectrofotométrico (objetivo).	diferencia de color espectrofotométrica entre el esmalte afectado y el sano en cada diente se calculó antes y después de la infiltración de resina. Se realizó una correlación entre los criterios de FDI y la diferencia de color calculada CIEDE2000 ($\Delta E00$).	
MIH and treatment and resin infiltration	The effect of resin infiltration and oxidative pretreatment on the micro-shear bond strength of the resin compound to the hypomineralized enamel (El efecto de la infiltración de resina y el pretratamiento oxidativo sobre la fuerza de unión al micro-cizallamiento del compuesto de resina al esmalte	10.1111/ipd.12069	Inglés	Pui Ling Chay 1 , David J Manton, Joseph E A Palamara	2014	Rev Paediatr Dent	Ensayo clínico	investigar si la adhesión del composite de resina al esmalte hipomineralizado o puede mejorarse mediante pretratamientos: infiltración de resina, pretratamiento oxidativo seguido de una infiltración de resina o pretratamiento oxidativo.	Veintiún muestras de esmalte en cada uno de los cinco Grupos: 1) Esmalte normal; 2) Esmalte hipomineralizado; 3) Esmalte hipomineralizado pretratado con un infiltrante de resina, (Icon (@)); 4) Esmalte hipomineralizado pretratado con hipoclorito de sodio al 5,25% y luego tratamiento con infiltrante de resina; 5) Esmalte hipomineralizado	Se obtuvo una mayor fuerza de unión del compuesto de resina al esmalte hipomineralizado mediante el pretratamiento de muestras de esmalte hipomineralizado con hipoclorito de sodio al 5,25% con o sin infiltración posterior de resina.



TERMINO DE BUSQUEDA	TÍTULO	DOI O URL	IDIOMA	AUTORES	AÑO	REVISTA	TIPO DE ESTUDIO	OBJETIVO	TIPO DE TRATAMIENTO	CONCLUSIÓN
	hipomineralizado)								pretratado con hipoclorito de sodio al 5,25%. Se unió una varilla compuesta de resina a cada muestra usando la unión Clearfil™ SE como adhesivo (en lo sucesivo denominada "unión de rutina"), luego se sometió a una prueba de resistencia a la unión por micro cizallamiento (MSBS).	

**Tabla 13**

Artículos con nivel de evidencia y grado de recomendación

TERMINO DE BUSQUEDA	TÍTULO	DOI O URL	IDIOMA	AUTORES	AÑO	REVISTA	TIPO DE ESTUDIO	NIVEL DE EVIDENCIA	GRADO DE RECOMENDACIÓN
HIM and tratamiento and niños and adolescentes and estética	Hipomineralización en primeros molares permanentes: protocolos preventivo y restaurador	https://www.odontologiapediatrica.com/wp-content/uploads/2018/08/206_2.12articulo1.pdf	Español	M. Catalá, N. Bonafé, M. García, C. Hahn, A. Cahuana	2012	Odontología y pediatría		1B	A
MIH and treatment and resin infiltration	Hipomineralización de incisivos molares (MIH): tratamiento conservador para restaurar los dientes afectados Molar incisor hypomineralization (MIH): conservative treatment management to restore affected teeth	10.1590/1807-3107BOR-2015	Inglés	Camila Maria Bullio Fragelli, Juliana Feltrin De Souza, Fabiano Jeremias , Rita De Cássia Loiola Cordeiro, Lourdes Santos-Pinto	2015	Brazilian Oral Research	Estudio de cohorte prospectivo	1B	B
MIH and treatment and children and esthetic	Managing molar-incisor hypomineralization: A systematic review	http://dx.doi.org/10.1016/j.jdent.2016.09.012	Inglés	Karim Elhennawy , Falk Schwendicke, PD Dr	2016	Journal of dentistry	Revisión sistemática	2C	B



TERMINO DE BUSQUEDA	TÍTULO	DOI O URL	IDIOMA	AUTORES	AÑO	REVISTA	TIPO DE ESTUDIO	NIVEL DE EVIDENCIA	GRADO DE RECOMENDACIÓN
	(Manejo de la hipomineralización molar-incisivo: una revisión sistemática)								
MIH and treatment and children and esthetic	Considerations for clinical management of molar-incisor hypomineralization: A literature review(Consideraciones para el manejo clínico de hipomineralización molar-incisivo: una revisión de la literatura)	https://revistaseletronicas.pucrs.br/index.php/fo/article/view/11802	Ingles	Cristiane Maria da Costa-Silvaa Fábio Luiz Mialhe a	2012	Rev Odonto Cienc	Revisión de literatura	3B	B
MIH and treatment and children and esthetic	Molar incisor hypomineralization: An update(Hipomineralización de los incisivos molares: una actualización)	doi: 10.15713/ins.jmrps.96	Ingles	Singh, Atul; Singh, Neerja; Srivastava, Madhulika; Khan, Rehan; Kariya, Pratik; et al..	2017	Journal of Medicine, Radiology, Pathology & Surgery	Revisión de literatura	2B	B
MIH and treatment and esthetic	In vivo comparative evaluation of esthetics after microabrasion and microabrasion	DOI: 10.4103/ccd.ccd_852_17	Ingles	Ranu Bhandari, Seema Thakur, Parul	2019	Contemporary Clinical Dentistry	In vivo	2B	B



TERMINO DE BUSQUEDA	TÍTULO	DOI O URL	IDIOMA	AUTORES	AÑO	REVISTA	TIPO DE ESTUDIO	NIVEL DE EVIDENCIA	GRADO DE RECOMENDACIÓN
	followed by casein phosphopeptide–amorphous calcium fluoride phosphate on molar incisor hypomineralization -affected incisors (Evaluación comparativa in vivo de la estética después de la microabrasión y microabrasión seguida de fosfopéptido de caseína-fosfato de fluoruro de calcio amorfo en incisivos molares afectados por Hipomineralización)			Singhal, Deepak Chauhan, Cheranjeevi Jayam, Teerthesh Jainl					
MIH and treatment and esthetic	Concealment effect of resin infiltration on incisor of Grade I molar incisor hypomineralization patients: An in vivo study(Efecto del sellado de la infiltración de resina en incisivos	DOI:10.4103/JCD.JCD_61_18	Ingles	Ranu Bhandari, Seema Thakur, Parul Singhal, Deepak Chauhan, Cheranjeevi Jayam,	2018	Journal of Conservativ e Dentistry	In vivo, ensayo controlado	1B	A



TERMINO DE BUSQUEDA	TÍTULO	DOI O URL	IDIOMA	AUTORES	AÑO	REVISTA	TIPO DE ESTUDIO	NIVEL DE EVIDENCIA	GRADO DE RECOMENDACIÓN
	de pacientes con hipomineralización de incisivos molares de grado I: un estudio in vivo)			Teerthesh Jain1					
MIH and treatment and children and teenagers and esthetic	Treatment modalities in children with teeth affected by molar-incisor enamel hypomineralisation (MIH): A systematic review. (Modalidades de tratamiento en niños con dientes afectados por esmalte molar-incisivo hipomineralización (MIH): Una revisión sistemática)	10.1007/BF03262715	Inglés	N.A. Lygidakis	2010	European Archives of Paediatric Dentistry	Revisión sistemática	1B	A
MIH and treatment and esthetic	Dental hypomineralization treatment: A systematic review. (Tratamiento de hipomineralización dental : una revisión sistemática.)	10.1111/jerd.12420	Inglés	Da Cunha Coelho, ASE, Mata, PCM, Lino, CA, Macho, VMP, Areias, CMFGP, Norton, APMAP y	2018	Journal of Esthetic & Restorative Dentistry	Revisión sistemática	1B	A



TERMINO DE BUSQUEDA	TÍTULO	DOI O URL	IDIOMA	AUTORES	AÑO	REVISTA	TIPO DE ESTUDIO	NIVEL DE EVIDENCIA	GRADO DE RECOMENDACIÓN
				Augusto, APCM					
MIH and treatment and children and teenagers and esthetic	Molar incisor hypomineralization. (Molar incisor hypomineralization.)	10.12968/denn.2011.7.3.132	Inglés	Nigel Willmott	2011	Dental Nursing.	Revisión de literatura	1C	A
MIH and treatment and resin infiltration	Resin infiltration of developmentally hypomineralised enamel. (Infiltración de resina de esmalte hipomineralizado en desarrollo.)	10.1111/ipd.12025	Inglés	Felicity Crombie, David Manton, Joseph Palamara & Eric Reynolds	2013	International Journal of Paediatric Dentistry.	Ensayo clinico	2C	B
MIH and treatment and children and teenagers and esthetic	Objective and subjective aesthetic performance of icon® treatment for enamel hypomineralization lesions in young adolescents: a retrospective single-center study (Rendimiento estético objetivo y subjetivo del tratamiento icon® para las lesiones por hipomineralización del esmalte en	10.1016/j.jdent.2017.11.001	Inglés	Marta Mazur, Stephen Westland, Fabrizio Guerra, Denise Corridore, Maurizio Vichi, Antonello Maruotti, Gianna Maria Nardi, Livia Ottolenghi	2018	Journal of Dentistry	Estudio retrospectivo	3B	B



TERMINO DE BUSQUEDA	TÍTULO	DOI O URL	IDIOMA	AUTORES	AÑO	REVISTA	TIPO DE ESTUDIO	NIVEL DE EVIDENCIA	GRADO DE RECOMENDACIÓN
	adolescentes jóvenes: un estudio retrospectivo de un solo centro)								
MIH and treatment and resin infiltration	The effect of resin infiltration and oxidative pretreatment on the micro-shear bond strength of the resin compound to the hypomineralized enamel(El efecto de la infiltración de resina y el pretratamiento oxidativo sobre la fuerza de unión al micro-cizallamiento del compuesto de resina al esmalte hipomineralizado)	10.1111/ipd.12069	Ingles	Pui Ling Chay, David J Manton, Joseph E A Palamara	2014	International Journal of Paediatric Dentistry	Ensayo clinico	3B	B
MIH and treatment and children and teenagers and esthetic	Glass hybrid restorations as an alternative for restoring hypomineralized molars in the ART model. (Restauraciones híbridas de vidrio como alternativa	10.1186/s12903-018-0528-0	Inglés	Juliana de Aguiar Grossi, Renata Nunes Cabral, Ana Paula Dias Ribeiro y Soraya	2018	BMC Oral Health.	Ensayo clinico	2C	B



TERMINO DE BUSQUEDA	TÍTULO	DOI O URL	IDIOMA	AUTORES	AÑO	REVISTA	TIPO DE ESTUDIO	NIVEL DE EVIDENCIA	GRADO DE RECOMENDACIÓN
	para la restauración de molares hipomineralizados en el modelo ART.)			Coelho Leal.					
MIH and treatment and resin infiltration	Strategies to optimize the bonding of adhesive materials to enamel affected by molar-incisor hypomineralization: a systematic review(Estrategias para optimizar la unión de materiales adhesivos al esmalte afectado por hipomineralización molar-incisivo: una revisión sistemática)	10.1111/ipd.12621	Ingles	Marianne Lagarde, Elsa Vennat, Jean-Pierre Attal, Elisabeth Dursun	2020	International Journal of Paediatric Dentistry.	Revisión sistemática	2A	B
MIH and treatment and children and teenagers and esthetic	Objective and subjective aesthetic performance of icon® treatment for enamel hypomineralization lesions in young adolescents: a retrospective single-center study(Rendimiento estético objetivo y	10.1016/j.jdent.2017.11.001	Ingles	Marta Mazur , Stephen Westland , Fabrizio Guerra , Denise Corridore , Maurizio Vichi , Antonello Maruotti ,	2018	All rights reserved.	Revision sistemática	3B	B



TERMINO DE BUSQUEDA	TÍTULO	DOI O URL	IDIOMA	AUTORES	AÑO	REVISTA	TIPO DE ESTUDIO	NIVEL DE EVIDENCIA	GRADO DE RECOMENDACIÓN
	subjetivo del tratamiento icon® para las lesiones por hipomineralización del esmalte en adolescentes jóvenes: un estudio retrospectivo de un solo centro)			Gianna Maria Nardi , Livia Ottolenghi					
MIH and treatment and resin infiltration	The effect of resin infiltration and oxidative pretreatment on the micro-shear bond strength of the resin compound to the hypomineralized enamel(El efecto de la infiltración de resina y el pretratamiento oxidativo sobre la fuerza de unión al micro-cizallamiento del compuesto de resina al esmalte hipomineralizado)	10.1111/ipd.12069	Ingles	Pui Ling Chay 1 , David J Manton, Joseph E A Palamara	2014	Rev Paediatr Dent	Ensayo clinico	3B	B



8. Impacto de la Investigación

8.1. Regional y Social

Dar a conocer cuál es el tratamiento estético y funcional adecuado o ideal para la población con Hipomineralización Inciso Molar (HIM).

8.2. Institucional

Diseñar una guía de manejo clínico para los estudiantes de la Facultad de Odontología y profesionales, con el fin de que adquieran más conocimiento acerca de los tratamientos que existen y cuál es el más indicado para el manejo de la HIM según su severidad.

8.3. Científico y Agremiación

Aportar información suficiente acerca de los tratamientos más exitosos que cumplen con las características estéticas y funcionales para el manejo de la HIM de grado leve a moderado .



9. Recursos Disponibles

Tecnológicos: Bases de datos PubMed, ProQuest, Ebsco, ScienceDirect, Google

Académico y Scielo.

Figura 6.

Cronograma de actividades

	2019					2020						
	Ago	Sep	Oct	Nov	Dic	Ene	Feb	Mar	Abr	May	Jun	Jul
Propuesta												
Selección del tema de investigación	x	x	x									
Recopilación de información		x	x	x								
Aceptación del proyecto				x								
Sustentación del proyecto				x								
Anteproyecto												
Recopilación bibliográfica						x	x					
Definición de la muestra							x					
Calibración de los investigadores									x			
Elaboración del marco teórico									x			
Elaboración del marco referencial							x					
Elaboración del cuestionario												
Sustentación anteproyecto										x		
	2020											
Proyecto de grado	Ago	Sep	Oct	Nov	Dic	Ene	Feb	Mar	Abr	May	Jun	Jul
Modificación de metodología	x											
Busqueda de artículos en las bases de datos			x	x								
Flujograma			x	x								
Sustentación del proyecto				x								
	2021											
Proyecto Final	Ene	Feb	Mar	Abr	May	Jun	Jul	Ago	Sep	Oct	Nov	
Modificación de metodología		X	X									
Discusión			X	X								
Conclusiones			X	X								
Elaboración de protocolo para el manejo de HIM				X	X							
Tesis terminada					X	X						



10. Discusión

La Hipomineralización Inciso Molar (HIM) afecta tanto la función como la estética de los dientes, este tipo de alteración aparece en un esmalte con apariencia normal y opacidades bien delimitadas. Este defecto involucra áreas de las cúspides, planos inclinados y superficies lisas con lesión que se extiende desde la unión amelodentinaria hasta la superficie del diente, mientras que las áreas cervicales parecen normales. Además, se ha observado que cuanto más oscuro es el esmalte, mayor puede ser la gravedad del defecto. El tratamiento para el manejo de Hipomineralización incisivo molar debe consistir en un abordaje mínimamente invasivo reforzando y protegiendo la estructura dental existente. (Singh, et al, 2017)

La Academia Europea de Odontopediatría indica que, las lesiones de HIM que presentan opacidades únicamente delimitadas, con ausencia de sensibilidad y sin destrucción de la estructura dental, deben tratarse como lesiones leves y recibir únicamente tratamiento preventivo o mínimamente invasivo.

Los resultados en las investigaciones, muestran que la mayoría de los dientes afectados con HIM leve no necesitan tratamiento invasivo, y los que llegarán a necesitar tratamiento, deberán ser tratadas con restauraciones directas. (Singh et al. (2017); (Lygidakis, et al., 2009); (da Costa-Silva & Mialhe, 2012)

A continuación, se realiza una recopilación de tratamientos funcionales según la severidad en que se encuentra la Hipomineralización en la estructura dentaria, que van desde los no invasivos hasta los mínimamente invasivos a partir de información obtenida de los artículos incluidos en este estudio:



10.1. Tratamientos no invasivos:

En los casos leves de HIM, el uso de barnices fluorados, pueden ayudar con el proceso de remineralización y permitir reforzar la estructura dental ya que, los dientes recién erupcionados son más susceptibles a la caries. El objetivo de este tratamiento no sólo es ayudar a la remineralización sino también reducir la sensibilidad dental. Se recomienda la aplicación de barniz de flúor al 5% en los dientes con HIM cada 3 o 6 meses en la consulta odontológica, y la utilización de cremas dentales fluoradas y colutorios de fluoruro en la higiene oral diaria del niño pueden ayudar en la disminución de estas características. (Pérez et al., 2010), del mismo modo Restrepo et al (2016) y Ozgul et al. (2013) reportaron la reducción de la hipersensibilidad dental en dientes afectados por MIH luego de la aplicación de barniz de flúor. También se encontró que cuando se usa fluoruro en alta concentración para tratar el esmalte desmineralizado, solo remineraliza la capa superficial dejando el esmalte subsuperficial poroso y dejando así una mancha blanca visible que presenta un riesgo estético en los dientes anteriores (Bishara & Ostb, 2008). Por lo tanto, concluyó que, para remineralizar dicha mancha blanca, se debe usar una baja concentración de iones de calcio y fluoruro para penetrar en las porosidades del esmalte de la sub superficie. Así como también en el estudio de López, et al. (2019) se demostró que intervenir tempranamente en la HIM, realizando la aplicación de barniz de flúor se logra una remineralización importante en el esmalte, ya que se observaron cambios favorables, como la disminución de la opacidad y la reducción del tamaño de la mancha.

Otras terapias de remineralización que se utilizan en este tipo de defecto es el “fosfopéptido de caseína-fosfato de calcio amorfo” (CPP-ACP), ya que ha demostrado ser



eficaz en la remineralización porque aumenta los niveles de fosfato y calcio en la HIM, y ayuda a contribuir al refuerzo del diente y la reducción de sensibilidad dental especialmente en los dientes anteriores.

Bekes et al, (2017) informaron sobre la aplicación de una pasta de arginina en los dientes que presentan HIM con el fin de disminuir la hipersensibilidad, ya que la arginina actúa promoviendo el sellado de los túbulos dentinarios, disminuyendo el número de aferentes sensoriales que se encuentran expuestos, bloqueando así, el mecanismo del dolor hidrodinámico. En un estudio de Yang et al., en el 2016 sobre la aplicación de pasta de dientes con arginina como agente desensibilizante, concluyeron que, al usarlo por 8 semanas, disminuye la hipersensibilidad dental. Es así, como estos resultados presentan similitudes ya que también resaltan una disminución significativa de la hipersensibilidad 8 semanas después de 2 aplicaciones de la pasta de arginina en dientes con HIM, por consiguiente, se puede afirmar que la arginina es eficaz ya que disminuyó la sensibilidad y el dolor en pacientes con HIM leve.

Cabe concluir que dentro de este contexto podemos observar que, para tratar casos de HIM leves se puede acceder a varios tratamientos que ayudan en la remineralización del tejido defectuoso y a disminuir la sensibilidad dental que causa. El tratamiento que tiene más eficiencia son los barnices concentrados que al contener flúor, que van a ayudar al proceso de remineralización del tejido afectado por HIM.

Por consiguiente otro de los tratamientos mínimamente invasivos más utilizados para estos casos de HIM leve son los sellantes como se puede evidenciar en los estudios realizados por Lygidakis et al. (2010) donde resaltaron que los sellantes de fisuras aplicados



con un sistema adhesivo tenían una tasa de retención más alta que los que se aplicaron sin el uso de este mismo, sin embargo, los resultados con respecto al uso de un adhesivo antes de la aplicación del sellador de fisuras tiene resultados contradictorios a nivel mundial, ya que un estudio de metaanálisis realizado por Botton et al. (2015) determinaron que el no emplear un adhesivo, resulta efectivo con base a una mayor tasa de retención de selladores de fisuras en dientes sin hipomineralización. Es necesario aclarar que se necesitan realizar más estudios para confirmar estos resultados.

Por otra parte, Pérez et al. (2010), agregaron que el tratamiento con los selladores no presenta ninguna evidencia concluyente sobre la eficacia en molares que se encuentran defectuosos. Fayle (2003); William et al. (2006). Mathu-Muju & Wright (2006) consideran que, si las fosas y fisuras aparecen clínicamente opacas o de color amarillo/marrón, se recomienda el tratamiento previo con hipoclorito al 5% para una mejor adhesión del material (sellante) al diente. El grupo de investigación del presente estudio considera que el uso de los sellantes para tratar la HIM es poco eficaz, ya que, si no se tiene un control de este material, con el tiempo podría desalojarse, generando aparición de caries, lo que podría empeorar la situación de este defecto.

10.2. Tratamientos mínimamente invasivos:

En el 2010, Pérez et al., en su artículo mencionan que el ionómero de vidrio puede ser útil como una obturación temporal a corto o mediano plazo, pero no como obturación definitiva ya que este material ofrece escasa resistencia al desgaste.

Con respecto a lo anterior, Fragelli et al. (2015) en su estudio señaló que el ionómero de vidrio facilita el proceso de mineralización debido a que presenta un



coeficiente de expansión térmica similar a la estructura de los dientes, se puede utilizar en casos de difícil control de la humedad en dientes que no han erupcionado completamente y proporciona un beneficio en la liberación de flúor, la retención de estas restauraciones es a largo plazo ya que presentan una baja resistencia al desgaste y a la fractura en cavidades que involucran cúspides.

Gross et al. (2018) notaron el éxito en el sistema restaurador híbrido de vidrio (Equia Fuerte GC®), al transcurrir 12 meses de su aplicación, demostrando así que dicha estrategia es una opción factible para manejar el problema, incluso sin equipo dental convencional.

Los resultados obtenidos en esta investigación, muestran que la mayoría de los dientes afectados con HIM no necesitan tratamiento invasivo, y los que llegarán a necesitar tratamiento deberán ser restauraciones directas, siendo así el sistema (Equia Forte®) un restaurador de fraguado rápido, de gran estética, con una tecnología de vidrio híbrido que ofrece mayor resistencia a la fractura, resistencia al desgaste y liberación de flúor. De igual manera, se utiliza el sistema de restauración híbrida de vidrio que al ser realizada con la técnica ART es una gran ventaja, debido a la reducción de la necesidad de anestesia local, especialmente cuando se realizan tratamientos a niños con un comportamiento definitivamente negativo. Por lo anterior, se observa que las restauraciones que son realizadas mediante la técnica ART, en la que no es necesario utilizar aislamiento absoluto, y sí un nuevo sistema restaurador híbrido encapsulado utilizando un cemento de ionómero de vidrio de alta viscosidad mezclado manualmente, demostró ser un método



eficaz para preservar los primeros molares permanentes afectados por HIM gracias a la adhesión química y a la tolerancia a la humedad proporcionada por el Equia Forte.

Otro tipo de ionómero de vidrio de alta viscosidad es el Ketac™ Molar, que se usa ampliamente en técnicas de restauraciones atraumáticas y presenta tasas de supervivencia acumuladas en una sola superficie de dientes permanentes, reportadas en 86.5 y 80.9% después de 1 y 2 años. (Fragelli et al., 2015). Este tipo de ionómero de vidrio presenta una alta eficiencia en dientes con HIM, ya que en los pocos estudios que han realizado y reportado presenta porcentajes altos de funcionalidad.

Fayle (2003); Mathu-Muju et al. (2006); William et al. (2006); Willmott (2011), están de acuerdo en las propiedades superiores de la resina compuesta, combinado con materiales adhesivos. De Souza, et al., (2017) evaluaron la eficacia de las restauraciones de resina compuesta concluyendo que se presenta una menor tasa de éxito a los 18 meses: 68,4% cuando las restauraciones se realizaron empleando un adhesivo de autograbado y 54,6% cuando se realizaron con un adhesivo de grabado total.

Sönmez & Saat (2017) restauraron los dientes hipomineralizados con un composite de resina y reportaron que la remoción de todo el esmalte afectado aumentó significativamente el éxito del tratamiento en comparación con las técnicas no invasivas sin la eliminación de todo el tejido hipomineralizado.

La resina compuesta actualmente es el material de elección estético que puede utilizarse como una restauración definitiva cuando el esmalte defectuoso está bien delimitado, sin ninguna afectación cuspídea. El inconveniente es que se requiere sacrificar



grandes cantidades de tejido, pero una opción más conservadora es eliminar sólo el tejido afectado por caries. (Perez et al., 2010)

Mazur et al., (2018) dan a conocer con su estudio que la resina dental infiltrante fue diseñada como una novedosa opción de tratamiento y se ha demostrado que penetra profundamente en el esmalte dental. Icon®, fue desarrollado por primera vez con el fin de detener la caries en los dientes posteriores, sin embargo, se ha propuesto recientemente como una posible alternativa de tratamiento por su alto efecto estético ya que la lesión cariosa “reparada” adquiere la apariencia del esmalte sano adyacente, creando como resultado de manera visual, una restauración con la translucidez del esmalte sano.

El esmalte que se encuentra hipomineralizado, en su estructura, presenta aumento en cuanto a su porosidad y puede ser susceptible al tratamiento de infiltración de resina, lo que podría ayudar a aumentar el área de superficie para la retención micromecánica de la resina compuesta y posiblemente mejorar la unión, ya que el esmalte hipomineralizado presenta malas propiedades de grabado y una resistencia de unión disminuida.

Bhandari, et al., (2019) observó en su estudio una disminución en la blancura de la mancha blanca después de la aplicación de infiltración de resina y también un cambio total del color después de 6 meses de la aplicación de dicho tratamiento. Este estudio da a conocer que la infiltración de resina muestra resultados inmediatos y también evidencia una mejora con el tiempo; Sin embargo, tiempo después se generó un cambio de color en la restauración, la razón del cambio adicional de color de la lesión infiltrada en el presente estudio es igual como en otras resinas dentales. Ya que sin tener en cuenta su composición



química, las resinas dentales favorecen la absorción de líquidos. Por lo tanto, el cambio de color de la resina puede ser inevitable con el tiempo.

La infiltración de resina tiene un efecto estético positivo sobre las lesiones del esmalte hipomineralizado. Mazur et al., (2018) evaluaron que la infiltración con resina es altamente efectiva en HIM, tanto en la evaluación visual cualitativa como en la espectrofotométrica cuantitativa y por tal motivo, se pudo afirmar que la tecnología espectrofotométrica puede ser considerada como un apoyo para la evaluación visual.

El tratamiento de infiltración de resina para casos de HIM se ha utilizado, pero no ha sido confiable, ya que aún no existe un protocolo específico para la eliminación de proteínas que quedan en los poros del esmalte. (Singh et al; 2017).

Según Crombie et al. (2013) los materiales infiltrantes empleados como tratamiento para las lesiones cariosas, son capaces de penetrar el esmalte hipomineralizado durante el desarrollo y llegar a aumentar la dureza del esmalte afectado; sin embargo, esto ocurre de manera inconsistente e impredecible. Al realizar la infiltración de resina en una lesión antes de la restauración de resina compuesta definitiva, puede mejorar la unión ya que aumenta la hidrofobicidad de la superficie y el área de la interfaz resina-esmalte; compensando los malos patrones de grabado. El uso de hipoclorito de sodio (NaOCl) como irrigante antes o después del grabado de la estructura, demostró cambios relacionados a la dureza, considerando que, la dureza es sólo un factor que determina la capacidad del esmalte para soportar fuerzas. Se requiere una investigación más detallada ya que como resultado se pudo evidenciar que solo se eliminan las proteínas de la superficie y que éste compuesto no es el agente más eficaz para las proteínas particulares presentes en dientes con defectos del



esmalte; A diferencia del estudio de Mathu-Maju et al. (2006), Chay et al. (2013), Sönmez y Saat (2017), indicando que el uso de NaOCl es conocido como una forma de “pretratamiento oxidativo” con el objetivo de mejorar la unión del material al esmalte hipomineralizado. Lo han propuesto como un procedimiento complementario antes del grabado para mejorar la adhesión al esmalte hipomineralizado ya que su función es eliminar las proteínas intrínsecas y, por lo tanto, facilitar el grabado y la penetración de la resina. Aunque no hay estudios de laboratorio comparables publicados sobre esta información, se considera un paso simple y muy efectivo.

De igual manera, Chay et al., (2013), menciona la carencia de información sobre si el grabado de la superficie se debe realizar con ácido clorhídrico al 15% por su consecuente agresividad con la estructura o preferiblemente grabado con ácido ortofosfórico al 35% antes de realizar la irrigación.

Por otra parte, el uso de agentes remineralizantes comunes en el manejo de HIM, y el tiempo empleado en el ambiente oral pueden influir en las propiedades de la capa superficial o en la penetrabilidad del esmalte dental.

El grupo investigador de este estudio establece que es necesaria una mayor investigación sobre la eficacia de la resina compuesta en dientes con HIM, ya que, a pesar de seguir siendo el material más utilizado en la actualidad para la restauración de molares hipomineralizados, se difiere debido a que la resina compuesta no presenta la suficiente retención para rehabilitar este tipo de defecto, evidenciando que en la práctica clínica se presenta una gran tasa de desalojo en dientes sanos y en un esmalte hipomineralizado con contenido alto de proteínas la adhesión será casi nula, por consiguiente, una alternativa que



podría reemplazar la resina compuesta es la infiltración de resina debido a que se adhiere mejor a los dientes con HIM y presenta mejores características estéticas, sin embargo, se requiere una cantidad significativa de investigación adicional para determinar su viabilidad.

10.3. Tratamientos invasivos

Según Bhandari et al., (2019) el uso de la microabrasión seguida del Tooth Mousse Plus después de 6 meses, evidencia una marcada reducción de la blancura y también un cambio drástico en el color total de las decoloraciones blancas de los dientes, tener en cuenta que la técnica de microabrasión solo debe ser usada en defectos externos que no tengan mayor profundidad ya que esta técnica solo se puede usar un máximo de 10 aplicaciones.

Pérez et al. en el 2010 señalaron que el problema estético de la afectación de los incisivos con HIM se pueden resolver con carillas de porcelana, pero sólo una vez finalizado el crecimiento. Otra opción de tratamiento es la aplicación de peróxido de carbamida como técnica de blanqueamiento, la cual ofrece cierta mejoría, sobre todo en los defectos de coloración amarillo-marrón. Aún no se destacan estudios sobre la sensibilidad que pueda causar este tipo de tratamientos en dientes con alteración de HIM; Sin embargo, este defecto altera los tejidos del diente creando porosidades tanto en esmalte como en dentina, trayendo consigo consecuencias de sensibilidad a futuro ante estímulos como: el aire frío, agua tibia, durante la masticación e inclusive durante el cepillado dental.

Hay que tener en cuenta que es una opción de tratamiento que, al igual que las carillas, debe realizarse en lo posible en la edad adulta, destacando que, los dientes afectados generalmente requieren un tratamiento más extenso y pueden crear problemas



graves tanto para el paciente como para el odontólogo, ya que con frecuencia pueden ser difíciles de anestésiar y restaurar adecuadamente.

Por otro lado, Wright, (2002) habló acerca de la técnica de “grabar-blanquear-sellar” de manera conservadora enfocado en los defectos de color amarillo-marrón, las lesiones se graban con ácido fosfórico al 37% durante 60 segundos, se blanquean con hipoclorito de sodio al 5% durante 5-10 min, se vuelven a grabar y se cubren con un sellante de fisuras sobre la superficie para sellar las porosidades y evitar que se vuelvan a pigmentar. Otros autores, como Fayle en el 2003 y Weerheijm en el 2004, han sugerido que se puede lograr una mejoría estética cuando cualquier reducción del esmalte va seguida de la restauración con resinas opacas y recubrimiento de resina compuesta directa.

Fayle, 2003; William et al., 2006; American Academy of Pediatric Dentistry (2008)

Las coronas de metal preformadas para su uso en molares hipomineralizados se han utilizado durante varios años para rehabilitar los molares con esmalte defectuoso y todavía se recomiendan como una opción de tratamiento, estas evitan una mayor pérdida de dientes, controlan la sensibilidad, establecen contactos interproximales y oclusales adecuados, son económicas y requieren poco tiempo de preparación, mientras que en el estudio de Koch y García-Godoy (2000), informaron que con el uso de coronas completas fabricadas en laboratorio, todavía existe una gran preocupación por la naturaleza destructiva de la preparación de la corona para estos dientes inmaduros, al igual que Pérez et al. en el 2010, mencionando que la amalgama de plata se debe descartar como material de restauración en molares afectados con HIM porque no se adhiere a la estructura dentaria y no ofrece ningún tipo de soporte mecánico al tejido dental, además de considerarse un mal



aislante. Elhennawy & Schwendicke (2016) en una revisión sistemática, confirmaron que las restauraciones con amalgama de plata presentan una alta tasa de fallas en los molares con HIM ya que la falta de adhesión y la preparación extensa de la cavidad comprometen el pronóstico de la restauración, por tal razón, los molares restaurados con este material pueden sufrir fracturar con este tipo de material.

A partir de lo dicho anteriormente, el grupo de investigación determina que esta situación parece contraproducente ya que en el sistema de salud colombiano, principalmente en zonas de difícil acceso, continúa la atención odontológica implementando tratamientos invasivos de tipo operatorio como la amalgama, por su economía, fácil manipulación, y también debido a la dificultad de almacenamiento que pueden presentar otros materiales, sumándole a esto, el desconocimiento que tienen algunos profesionales sobre el manejo de este tipo de alteración que al momento de tratarlos, en lugar de causar una mejoría, se esperaría una alta tasa de fracaso.

Para finalizar, la hipomineralización incisivo molar es una alteración que ha tenido vigencia en los últimos años ante el incremento en la incidencia de casos que se han venido presentando en el campo de la odontología, además, existe poca información y se requieren investigaciones más extensas con un nivel de evidencia científica alto para determinar qué tratamiento utilizar en cada grado de severidad, que cumpla con objetivos tanto estéticos y funcionales.



11. Conclusiones

Con base a la revisión de literatura realizada de los artículos sobre Hipomineralización incisivo molar leve y moderada durante los últimos 10 años, se puede inferir que existe una limitación de la literatura indexada en español ya que existen pocos estudios que hablen sobre el manejo no invasivo y mínimamente invasivo, y tienen un nivel de evidencia científica muy bajo, por lo tanto, se sugiere una mayor investigación sobre la efectividad de los tratamientos para el manejo de esta alteración. Sin embargo, con la información obtenida, se puede concluir que el mejor tratamiento sin importar el grado de afectación es el barniz de flúor, debido a sus propiedades de remineralización en la estructura del diente y disminución de la sensibilidad; Por otra parte, para el sector posterior se considera el ionómero de vidrio de alta viscosidad como tratamiento ideal por su gran estética, ya que cuenta con una tecnología de vidrio híbrido que ofrece gran resistencia a la fractura, al desgaste y liberación de flúor. Para el sector anterior se sugiere el uso de la microabrasión ya que evidencia una reducción de las decoloraciones blancas de los dientes, además el uso de la infiltración de resina por su alto efecto estético sobre las lesiones del esmalte hipomineralizado adquiriendo la apariencia del esmalte sano adyacente, creando como resultado de manera visual, una restauración con la translucidez del esmalte sano.

Basado en lo anterior, se ha elaborado una guía de manejo clínico para el tratamiento de HIM leve y moderada, con el fin de que sea implementada por la comunidad académica del programa de odontología en las clínicas odontológicas de la Universidad



Antonio Nariño, que cuenta con un respaldo científico para orientar a docentes y estudiantes en el conocimiento y manejo de estos defectos del desarrollo del esmalte.



12. Conflicto de intereses

Éste trabajo fue aprobado por el comité de trabajo de grado (CTG) del programa de Odontología de la Universidad Antonio Nariño sede Villavicencio y se realizó cumpliendo la Resolución 8430 de 1993 por la cual se establecen las normas científicas, técnicas y administrativas para la investigación en salud y el código de ética odontológico.

Los investigadores de este estudio no presentan conflicto de interés ni vínculo con la investigación realizada.



13. Perfil de los investigadores

Dra. Laura Sofía Galindo Rojas, Estudiante en la facultad de Odontología en la Universidad Antonio Nariño (UAN) (Autor de la investigación).

Dra. Lisbeth Magaly Junco Vanegas, Estudiante en la facultad de Odontología en la Universidad Antonio Nariño (UAN) (Autora de la investigación).

Dra. Janeth Alejandra Rojas Ortiz, Estudiante en la facultad de Odontología en la Universidad Antonio Nariño (UAN) (Autora de la investigación).

Dra. Juanita Saavedra Martínez, Estudiante en la facultad de Odontología en la Universidad Antonio Nariño (UAN) (Autora de la investigación).

Prof. Dr. Jorge Orlando Cuellar Mancilla, Odontólogo profesional en la Universidad El Bosque (Colombia), Especialista en Gestión Aplicada a los Servicios de Salud de la Universidad Pontificia Javeriana (PUJ), Facultad de Medicina (Colombia), Doctorado en DSc - Área de Salud Oral Infantil; de la Universidad Estatal de São Paulo (UNESP), Facultad de Odontología, Araçatuba (Brasil), Profesor en Investigación, Trabajo y Odontología Pediátrica de la Universidad Antonio Nariño (UAN) Villavicencio – Meta, Facultad de Odontología. (Asesor temático de la investigación).

Prof. Dra. Johanna Carolina Arias Ramírez, Odontóloga profesional en la Universidad Nacional de Colombia, Especialista en Estomatología Pediátrica y Ortopedia Maxilar de la Universidad Nacional de Colombia y cuenta con un Curso de Inmersión en Odontología para Bebés con énfasis en los primeros 1000 días de vida de la Asociación



Paulista de Cirujanos Dentistas, Profesora en Odontología Pediátrica de la Universidad Antonio Nariño (UAN) Villavicencio – Meta, Facultad de Odontología. (Asesora metodológica de la investigación).



14. Bibliografía

- Acosta de Camargo, M. G. (2010). Defectos de esmalte en la población infantil. Revisión bibliográfica. *ODOUS científica*, 11(1), 51-58.
- Acosta de Camargo, M. G., & Nareta, A. (2017). Nivel de conocimiento de defectos de esmalte y su tratamiento entre odontopediatras. *Revista de Odontopediatría Latinoamericana*, 7(1). doi:DOI: <https://doi.org/10.47990/alop.v7i1.128>
- Alfaro Alfaro, A., Castejón Navas, I., Magán Sánchez, R., & Alfaro Alfaro, M. J. (2018). Síndrome de hipomineralización incisivo-molar. *Pediatría Atención Primaria*, 20(78).
- Alvarez Ochoa, D., Robles Contreras, I., Díaz Meléndez, J., & Sandoval Vidal, P. (2017). Abordaje Terapéutico de la Hipomineralización Molar - Incisal. Revisión Narrativa. *International Journal of Odontostomatology*, 11(3). doi:<http://dx.doi.org/10.4067/S0718-381X2017000300247>
- American Academy of Pediatric Dentistry. (2008). *Information on Reference Committee Hearings*. Obtenido de General Assembly : <http://www.aapd.org/assets/news/upload/2008/2580.pdf>
- Bekes, K., Heinzelmann, K., Lettner, S., & Schaller, H.-G. (2017). Efficacy of desensitizing products containing 8% arginine and calcium carbonate for hypersensitivity relief in MIH-affected molars: an 8-week clinical study. *Clinical Oral Investigations*, 21(7), 2311–2317. doi:10.1007/s00784-016-2024-8



- Bhandari, R., Thakur, S., Singhal, P., Chauhan, D., Jayam, C., & Jain, T. (2019). In vivo Comparative Evaluation of Esthetics after Microabrasion and Microabrasion followed by Casein Phosphopeptide–Amorphous Calcium Fluoride Phosphate on Molar Incisor Hypomineralization-Affected Incisors. *Contemporary Clinical Dentistry*, 10, 9-15.
- Bishara, S. E., & Ostb, A. W. (2008). White spot lesions: Formation, prevention, and treatment. *Journals & Books*, 14(3), 174-182.
doi:<https://doi.org/10.1053/j.sodo.2008.03.002>
- Botton, G., Sonogo Morgental, C., Munhoz Scherer, M., Lenzi, T. L., Fernandes Montagner, A., & Oliveira Rocha, R. (2015). Are self-etch adhesive systems effective in the retention of occlusal sealants? A systematic review and meta-analysis. *International Journal Paediatric Dentistry*, 26(6), 402-411.
doi:<https://doi.org/10.1111/ipd.12214>
- Chay, P. L., Manton, D. J., & Palamara, J. E. (2013). The effect of resin infiltration and oxidative pre-treatment on microshear bond strength of resin composite to hypomineralised enamel. *International Journal of Paediatric Dentistry*, 24, 252–267. doi:[10.1111/ipd.12069](https://doi.org/10.1111/ipd.12069)
- Corral Nuñez, C., Martin Casielles, J., Fernández Godoy, E., Estay, J., Bersezio Miranda, C., Cisternas Pinto, P., & Batista de Oliviera Jr, O. (2016). Revisión del estado actual de cementos de silicato de calcio en odontología restauradora. *Revista electrónica, científica y académica de Clínica Alemana*, 27(2), 425-441.
doi:<https://doi.org/10.17533/udea.rfo.v27n2a10>



- Crombie, F., Manton, D., Palamara, J., & Reynolds, E. (2013). Resin infiltration of developmentally hypomineralised enamel. *International Journal of Paediatric Dentistry*, 1-5. doi:10.1111/ipd.12025
- da Costa-Silva, C. M., & Mialhe, F. L. (2012). Considerations for clinical management of molar-incisor hypomineralization: A literature review. *Odonto Cienc*, 27(4), 333-338.
- Davenport, M., Welles, A. D., Angelopoulou, M. V., Gonzalez, C., Okunseri, C., Barbeau, L., . . . Hodgson, B. D. (2019). Prevalence of molar-incisor hypomineralization in Milwaukee, Wisconsin, USA: a pilot study. *Clin Cosmet Investig Dent*, 30(11), 109-117. doi:10.2147/CCIDE.S172736
- de Souza, J. F., Fragelli, C. B., Jeremias, F., Benini Paschoal, M. A., Santos-Pinto, L., & de Cássia Loiola Cordeiro, R. (2017). Eighteen-month clinical performance of composite resin restorations with two different adhesive systems for molars affected by molar incisor hypomineralization. *Clin Oral Investig*, 21(5), 1725-1733. doi:10.1007/s00784-016-1968-z
- Díaz Almenara, E. M., & Raposo Correo, S. (2018). Criterios preventivos, diagnósticos y de tratamiento en la hipomineralización incisivo molar. *Revista Europea de Odontoestomatología*.
- Elhennawy, K., & Schwendicke, F. (2016). Managing molar-incisor hypomineralization: A systematic review. *Journal of dentistry*. doi:10.1016/j.jdent.2016.09.012
- Fayle, S. A. (2003). Molar incisor hypomineralisation: restorative management. *Eur J Paediatr Dent*, 4(3), 121-6.



Fleites Ramos, Y., González Duardo, K., Rico Pére, A. M., Pacheco Avellanes, M., & del Toro Vega, L. (2019). Prevalencia de los defectos del desarrollo del esmalte en la dentición permanente. *Medicentro Electrónica*, 23(3).

Fragelli, C. M., Souza, J. F., Jeremias, F., Cordeiro, R. C., & Santos-Pinto, L. (2015). Molar incisor hypomineralization (MIH): conservative treatment management to restore affected teeth. *Braz Oral Res*, 29(1), 1-7. doi:10.1590/1807-3107BOR-2015.vol29.0076

Gómez, J. F., & López, M. H. (2012). Diagnóstico y Tratamiento de la Hipomineralización Incisivo Molar. *Revista Latinoamericana de Ortodoncia y Odontopediatría*.

Gross, J. d., Nunes Cabral, R., Dias Ribeiro, A. P., & Coelho Leal, S. (2018). Glass hybrid restorations as an alternative for restoring hypomineralized molars in the ART model. *BMC Oral Health*, 1-8. doi:https://doi.org/10.1186/s12903-018-0528-0

Ivoclarvivadent. (2020). *Dental Technichian Blog*. Obtenido de <https://blog.ivoclarvivadent.com>

López, M., Mendoza, R., Moreno, E., Gallegos, R., & Hernández, A. (2019). Efecto remineralizador del barniz de flúor en la hipomineralización incisivo molar. *Tamé*, 7.8(23), 925-927.

Lygidakis, N. A., Wong, F., Jälevik, B., Vierrou, A. M., Alaluusua, S., & Espelid, I. (2010). Best clinical practice guidance for clinicians dealing with children presenting with molar-incisor-hypomineralisation (MIH): An EAPD Policy Document. *Eur Arch Paediatr Dent*, 11(2), 75-81. doi:10.1007/BF03262716



MacLean, J. (2018). Minimally Invasive Treatment for Molar Incisor Hypomineralization.

Decisions in Dentistry, 4(11), 18–20,22–23.

Mafla, A. C. (2014). Prevalencia de defectos del esmalte dental en niños y adolescentes colombianos. *Revista Facultad de Odontología Universidad de Antioquia*, 24(1), 106-125.

Mathu-Muju, K., & Wright, J. T. (2006). Diagnosis and treatment of molar incisor hypomineralization. *Compend Contin Educ Dent*, 27(11), 604-10. Obtenido de PMID: 17133930

Mazur, M., Westland, S., Guerra, F., Corridore, D., Vichi, M., Maruottid, A., . . . Ottolenghi, L. (2018). Objective and subjective aesthetic performance of icon® treatment for enamel hypomineralization lesions in young adolescents: A retrospective single center study. *Journal of Dentistry*, 68, 104-108.
doi:<https://doi.org/10.1016/j.jdent.2017.11.001>

Mejía, J. D., Restrepo, M., González, S., Álvarez, L. G., Santos Pinto, L., & Escobar, A. (2019). Molar Incisor Hypomineralization in Colombia: Prevalence, Severity and Associated Risk Factors. *Journal and Critical Pediatric Dentistry*, 43(3), 185-189.
doi:<https://doi.org/10.17796/1053-4625-43.3.7>

Mittal, N. (2016). Phenotypes of Enamel Hypomineralization and Molar Incisor Hypomineralization in Permanent Dentition: Identification, Quantification and Proposal for Classification. *Journal of Clinical Pediatric Dentistry*, 40(5), 367-374.

Moreno Villares, J. M., Collado, M. C., Larqué, E., Leis Trabazo, M. R., Sáenz-de-Pipaon, M., & Moreno Aznar, L. A. (2019). Los primeros 1000 días: una oportunidad para



reducir la carga de las enfermedades no transmisibles. *Nutrición hospitalaria*, 36(1).

doi:<http://dx.doi.org/10.20960/nh.02453>

Naranjo Sierra, M. C. (2013). Terminología, clasificación y medición de los defectos en el desarrollo del esmalte. Revisión de literatura. *Universidad Odontológica*, 32(68), 33-44.

Ozgül, M. A., Kirkil, G., Seyhan, E. C., Cetinkaya, E., Ozgül, G., & Yüksel, M. (2013).

The maximum standardized FDG uptake on PET-CT in patients with non-small cell lung cancer. *Multidiscip Respir Med*, 8(1(69)). doi:10.1186/2049-6958-8-69

Perez Martín, T., Maroto Edo, M., Martín Álvaro, C., & Barbería Leache, E. (2010).

Hipomineralización incisivo molar (HIM). Una revisión sistemática. *The Journal of the American Dental Association*, 5(5), 223-228.

Restrepo, M., Fragelli, C., Bussaneli, D., Feltrin, J., Jeremias, F., Cordeiro, R., & Santos-

Pinto, L. (2017). Abordaje conservador y mínimamente invasivo de la

Hipomineralización Molar-Incisivo (HMI) - Relato de casos clínicos. *CES*

Odontología, 27(2), 122-130. doi:<https://doi.org/10.21615/3247>

Rivera Velásquez, C. A., Ossa H., A., & Arola, D. (2012). Fragilidad y comportamiento

mecánico del esmalte dental. *Revista Ingeniería Biomédica*, 6(12), 10-16.

Salgado Peralvo, Á. O., Peralvo García, V., Torres, A., Mateos Moreno, M. V., & Ribas

Pérez, D. (2016). Prevalencia del síndrome de hipomineralización incisivo-molar:

revisión de la literatura. *Odontología pediátrica*, 24(2), 134-148.



- Silva, M. J., Scurrah, K. J., Craig, J. M., Manton, D. J., & Kilpatrick, N. (2016). Etiology of molar incisor hypomineralization – A systematic review. *Community Dentistry and Oral Epidemiology*, 342-353. doi: <https://doi.org/10.1111/cdoe.12229>
- Singh, R. K., Chang, H.-W., Yan, D., Lee, K. M., Ucmak, D., Wong, K., . . . Liao, W. (2017). Influence of diet on the gut microbiome and implications for human health. *Transl Med*, 15(1:73). doi:10.1186/s12967-017-1175-y
- Sönmez, H., & Saat, S. (2017). A Clinical Evaluation of Deproteinization and Different Cavity Designs on Resin Restoration Performance in MIH-Affected Molars: Two-Year Results. *41*(5), 336-342. doi:10.17796/1053-4628-41.5.336
- Tourino, L. T., Corrêa Faria, P., Ferreira, R. C., Bendo, C. B., Zarzar, P. M., & Vale, M. P. (2016). Association between Molar Incisor Hypomineralization in Schoolchildren and Both Prenatal and Postnatal Factors: A Population-Based Study. *PLoS ONE*, 11(6). doi: <https://doi.org/10.1371/journal.pone.0156332>
- Trancho, G. J., & Robledo, B. (2000). Patología oral: hipoplasia del esmalte dentario. *Grupos de Trabajo Universidad Complutense*, 1-10.
- Vázquez, L. A., Más Sarabia, M., Martínez Padilla, S., & Méndez Martínez, M. J. (2007). Histogénesis del esmalte dentario. Consideraciones generales. *Revista Archivo Médico de Camagüey*, 11(3).
- Weerheijm, K. L., & Jälevik, B. (2001). Molar-incisor hypomineralisation. *Caries Res*, 35(5). doi:10.1159/000047479
- William, V., Messer, L. B., & Burrow, M. F. (2006). Molar incisor hypomineralization: review and recommendations for clinical management. *Pediatr Dent*, 28(3), 224-32.



Willmott, N. (2011). Molar incisor hypomineralization. *Dental Nursing*, 7(3), 132-137.

Wright, J. T. (2002). The etch-bleach-seal technique for managing stained enamel defects in young permanent incisors. *Pediatr Dent*, 24(3), 249-52. Obtenido de PMID: 12064500.

Yang, Z.-y., Wang, F., Lu, K., Li, Y.-h., & Zhou, Z. (2016). Arginine-containing desensitizing toothpaste for the treatment of dentin hypersensitivity: a meta-analysis. *Clinical, Cosmetic and Investigational Dentistry*, 8, 1-14.
doi:10.2147/CCIDE.S95660



15. Anexos

Anexo 1.

Guía de manejo clínico en niños que presentan Hipomineralización Inciso Molar (HIM) que asisten a la clínica odontológica de la universidad Antonio Nariño

INTRODUCCIÓN

La Hipomineralización Inciso - Molar (HIM), es un defecto cualitativo del esmalte dental que afecta a los primeros molares e incisivos de la dentición permanente. La mineralización de estos dientes se origina al final del periodo de gestación y se completa a lo largo de los primeros cuatro años de vida; Los posibles factores etiológicos se asocian a alteraciones durante el embarazo, prematuridad, consumo de antibióticos como la amoxicilina durante el primer año de vida, deficiencia de vitamina D, enfermedades respiratorias, entre otras.

OBJETIVO

Proporcionar recomendaciones clínicas sustentadas en evidencia científica, a los estudiantes de odontología de la Universidad Antonio Nariño que requieran un manejo apropiado para pacientes con HIM, favoreciendo así la efectividad y calidad de los tratamientos para la población infantil con el fin de realizar una adecuada praxis.

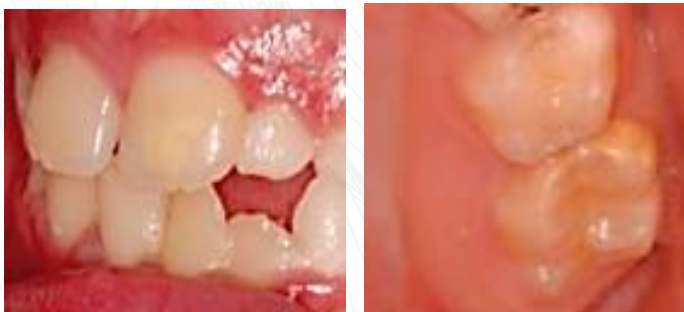RECOMENDACIONES

1. Realizar desinfección de la unidad odontológica.
2. Tener en cuenta que tanto el paciente y el acompañante deberán utilizar todas las medidas de bioseguridad: (gorro desechable, tapabocas y polainas) y posterior lavado de manos.
3. Determinar por medio de la anamnesis, cuáles son los factores prenatales, perinatales y posnatales que se asocian a la aparición de la alteración.
4. Realizar una evaluación completa del comportamiento y de los factores condicionantes que influyen a su paciente, con el fin de seleccionar la técnica y los métodos de intervención que correspondan para brindarle seguridad, comunicación, confianza y motivación durante tratamiento.
5. Establecer un plan de tratamiento para el paciente basándose en un diagnóstico integral definitivo a partir de una valoración visual y radiográfica, de acuerdo a los grados de severidad de HIM propuestos por Preusser (Grado 1, 2 y 3).
6. Hacer firmar el consentimiento informado de la clínica al padre, madre o acudiente responsable del menor antes de iniciar cualquier tipo de procedimiento.
7. Tener la historia clínica sustentada y aprobada por el Odontopediatra a cargo.
8. Realizar pulido coronal con agua oxigenada previo a cualquier procedimiento con el fin de eliminar restos de comida y placa bacteriana presente en las superficies de los dientes.
9. Una vez el paciente esté listo, tener en cuenta:

Tratamiento para pacientes con grado de afectación 1

Opacidad bien delimitada en zonas sin presión masticatoria, no hay historia de hipersensibilidad dentaria. Esmalte íntegro, no hay asociación de caries dental

Afectación grado 1 HIM.



García, L.; Martínez, EM. Hipomineralización Incisivo-Molar. Estado Actual. Cient Dent 2010;7;1:19-28

Manejo a nivel del paciente Abordaje en casa

- Cepillado dental mínimo 2 veces al día con crema dental fluorada de mayor eficacia > 1.100 ppm.
- Mantener una adecuada alimentación con base al consumo de carbohidratos y disminución de azúcares.
- Realizar citas periódicas con el profesional tratante con el fin de evaluar la evolución del defecto.

Barniz de flúor

Indicado en niños a partir de los 5 años de edad. Se recomienda una vez cada 6 meses en pacientes con HIM grado 1.

Principio activo:

Fluoruro de sodio al 5%

Contenido: 22600 ppm de flúor y tricalcio fosfato amorfo

Presentaciones comerciales:

3M™ Clinpro™

Colgate® Duraphat®

Pasos para su aplicación:

- Realizar pulido coronal o cepillado.
- Aislar de forma relativa con rollos de algodón y abrebocas.
- Secar las superficies de los dientes.
- Aplicar el barniz de flúor con el pincel, cuadrante por cuadrante en las superficies de los dientes afectados.
- Dejar actuar por 3 minutos sin retirar excesos.
- Retirar el aislamiento.
- Recomendar al papá, mamá o acudiente, el no cepillado durante las próximas 24 horas con el fin de dejar actuar el material.

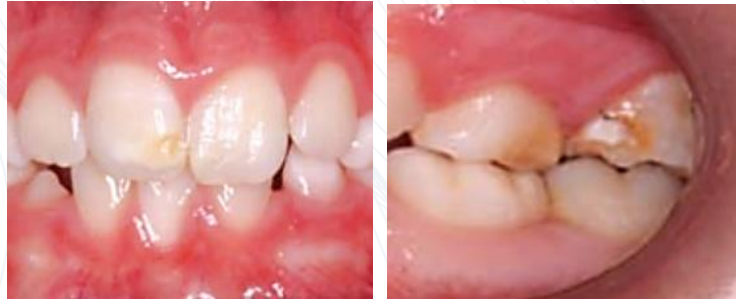Guidelines for the Use of Fluoride - 2009 revisión - Protocolo para el uso del flúor en niños.

López MSP, Mendoza RJ, Moreno EX, et al. Efecto remineralizador del barniz de flúor en la hipomineralización incisivo molar. Rev Tame. 2019;7.8(23):925-927.

Tratamiento para pacientes con grado de afectación 2

Esmalte hipomineralizado de color amarillento-marrón con afectación de las cúspides, pérdida leve de sustancia y sensibilidad dental. Las opacidades suelen hallarse en el tercio incisal u oclusal

Afectación grado 2 HIM.



García, L.; Martínez, EM. Hipomineralización Incisivo-Molar. Estado Actual. Cient Dent 2010;7;1:19-28

Manejo a nivel del paciente

Abordaje en casa

Se recomienda el uso de crema dental con Arginina para la sensibilidad

- Cepillado dental mínimo 2 veces al día con crema dental fluorada de mayor eficacia > 1.450 ppm
- Recomendar el uso de cremas fluoradas con arginina para aliviar de manera instantánea la sensibilidad dental.
- Dar recomendaciones para una adecuada alimentación enfocada en reducir factores etiológicos de HIM.
- Realizar citas periódicas con el profesional tratante con el fin de evaluar la evolución del defecto

Barniz fluorado

Indicado a partir de los 5 años. Se recomienda una vez cada 3 meses en pacientes con HIM grado 2.

Principio activo:

Fluoruro de sodio al 5%

Contenido: 22600 ppm de flúor y tricalcio fosfato amorfo

Presentaciones comerciales:

3M™ Clinpro™

Colgate® Duraphat®

Pasos para su aplicación:

- Realizar pulido coronal o cepillado.
- Aislar de forma relativa con rollos de algodón y abrebocas.
- Secar las superficies de los dientes.
- Aplicar el barniz de flúor con el pincel, cuadrante por cuadrante en las superficies de los dientes afectados.
- Dejar actuar por 3 minutos sin retirar excesos.
- Retirar el aislamiento.
- Recomendar al papá, mamá o acudiente, el no cepillado durante las próximas 24 horas con el fin de dejar actuar el material



Restauración con Ionómero de vidrio reforzado con resina

Proporciona un beneficio en la liberación de flúor.

Se usa ampliamente en técnicas de restauraciones atraumáticas.

Presentaciones comerciales:

GC Fuji IX GP®

o

Ketac™ Molar

Tiempo de mezcla: 3 minutos.

Tiempo de fraguado desde que inicia la mezcla: 5 minutos

Pasos para su aplicación:

- Remover el tejido infectado con cucharilla (técnica ART).
- Lavar y secar la superficie.
- Aislar de forma relativa con rollos de algodón y abrebocas.
- Dispensar líquido y polvo en proporción 1:1.
- Acondicionar con Ketac™ Molar Líquido o Ketac Conditioner.
- Lavar completamente y secar sin resecar.
- Cambiar el aislamiento.
- Mezclar la mitad del polvo con el líquido.
- Completar el mezclado (45 segundos).
- Colocar Ketac Molar en la superficie a tratar.
- Contornear el material.
- Retirar excesos.
- Proteger la restauración utilizando Ketac Glaze o vaselina.
- Revisar adaptación.

Guidelines for the Use of Fluoride - 2009 revisión - Protocolo para el uso del flúor en niños.

López MSP, Mendoza RJ, Moreno EX, et al. Efecto remineralizador del barniz de flúor en la hipomineralización incisivo molar. Rev Tame. 2019;7.8(23):925-927.

Protocolo de restauración con Ketac™ Molar: Tyas, Martin J., Anusavice, Kenneth J., Frencken, Jo E. and Mount, Graham J. "Minimal Intervention Dentistry – A Review". International Dental Journal (2000) 50, 1-

12. * Referencia: Perfil Técnico del Producto Ketac Molar

Guía elaborada por las estudiantes Laura Sofia Galindo Rojas, Lisbeth Magaly Junco Vanegas, Janeth Alejandra Rojas Ortiz y Juanita Saavedra Martínez en colaboración con la Dra. Johanna Carolina Arias R. y el Dr. Jorge Orlando Cuellar M. Facultad de Odontología sede Villavicencio; En base al desarrollo del trabajo de grado titulado: "**Tratamiento estético y funcional para el manejo de HIM con grado leve a moderado en niños de 7 a 12 Años. Revisión de alcance**". En el año 2021 - I.