



**Estudios de investigación sobre hipertrofia adenoidea y alteraciones craneofaciales.  
Scoping Review.**

**Juan Gabriel Millán Díaz** Cód: 10761918237

**Gilberto Agudelo Jiménez** Cód: 10761914138

Universidad Antonio Nariño

Facultad de Odontología

Posgrado de Ortodoncia

Bogotá

2022

**Estudios de investigación sobre hipertrofia adenoidea y alteraciones craneofaciales.  
Scoping Review.**

**Juan Gabriel Millán Díaz  
Gilberto Agudelo Jiménez**

Trabajo de grado para obtener el título de especialista en ortodoncia

Directora  
Gretel González Colmenares  
Odontóloga, PhD. Antropología Física y Forense

Universidad Antonio Nariño  
Facultad de Odontología  
Posgrado de Ortodoncia  
Bogotá  
2022

**Nota de aceptación**

El trabajo de grado titulado “Estudios de investigación sobre hipertrofia adenoidea y alteraciones craneofaciales. Scoping Review”, elaborado por: Juan Gabriel Millán Díaz, Gilberto Agudelo Jiménez ha sido aprobado como requisito parcial para optar al título de especialista en ortodoncia.

---

Firma presidente del jurado

---

Firma del jurado

---

Firma del jurado

Bogotá, 24 de mayo del 2022

## Tabla de Contenido

	<b>Pág.</b>
Introducción	16
1. Planteamiento del problema	18
1.1 Pregunta de investigación	19
2. Objetivos	20
2.1 Objetivo general	20
3. Justificación	21
4. Marco Teórico	23
4.1 Arcos faríngeos	23
4.2 Embriología del cráneo	25
4.3 Embriología facial	27
4.4 Embriología dental	31
4.4.1 <i>Fase de yema en el desarrollo dentario</i>	33
4.4.2 <i>Fase de casquete en el desarrollo dentario</i>	34
4.4.3 <i>Fase de campana en el desarrollo dentario</i>	35
4.4.4 Erupción dental	36
4.5 Erupción y desarrollo dental	37
4.6 Hipertrofia adenoidea	40
4.6.1 <i>Etiología</i>	41
4.6.2 <i>Epidemiología</i>	41
4.6.3 <i>Patogénesis de las adenoides</i>	42
4.6.4 <i>Diagnóstico</i>	42

4.6.4.1 <i>Método de Jóhannesson con radiografía lateral de cráneo</i>	43
4.6.4.2 <i>Método de Fujioka y colaboradores con rayos x</i>	43
4.6.4.3 <i>Método de Crepeau y colaboradores con rayos x</i>	45
4.6.4.4 <i>Método de Maw y colaboradores con radiografía lateral de cráneo</i>	46
4.6.4.5 <i>Método de Cohen y Konak</i>	46
4.6.4.6 <i>Método de Schulhof con telerradiografía</i>	47
4.6.4.7 <i>Método de Linder-Aronson y Leighton</i>	48
4.6.4.8 <i>Método de Handelman y Osborne</i>	49
4.6.4.9 <i>Método de McNamara Jr</i>	50
5. Metodología	52
5.1 Tipo de estudio	52
5.2 Procedimiento	52
5.2.1 <i>Etapa 1: definición de preguntas orientadoras</i>	52
5.2.2 <i>Etapa 2: identificación de los estudios</i>	53
5.2.2.1 <i>Fuentes de información</i>	53
5.2.2.2 <i>Criterios de elegibilidad</i>	54
5.2.2.3 <i>Criterios de exclusión</i>	54
5.2.3 <i>Etapa 3: Selección de los estudios</i>	54
5.2.4 <i>Etapa 4: Extracción de los datos</i>	55
5.2.5 <i>Etapa 5 análisis, síntesis y difusión de resultados</i>	55
5.2.6 <i>Aspectos éticos</i>	55
6. Resultados	56

6.1 Población de estudio y n de la muestra	57
6.2 Métodos diagnósticos empleados para correlacionar parámetros cefalométricos con la hipertrofia adenoidea	59
6.3 Medios empleados para el diagnóstico en la identificación de la hipertrofia adenoidea	59
6.4 Estudios que evidencian el cambio de características craneofaciales y maxilares en presencia de hipertrofia adenoidea	60
7. Discusión	64
8. Conclusiones	68
9. Recomendaciones	69
10. Bibliografía	70

## Lista de figuras

Figura 1 Arcos faríngeos	24
Figura 2 Suturas del cráneo	26
Figura 3 Representación del crecimiento del cráneo y el cerebro	27
Figura 4. Dirección del crecimiento las prominencias fáciles en un feto humano	29
Figura 5 Desarrollo de la cara del niño en la etapa prenatal y postnatal	31
Figura 6 Corte sagital del maxilar y la mandíbula en proceso de desarrollo	32
Figura 7 Corte sagital de lámina dental en desarrollo	33
Figura 8 Etapa de la yema a las 8 semanas	34
Figura 9 Etapa de casquete a las 10 semanas	35
Figura 10 Etapa de campana a los 3 meses	36
Figura 11 Órgano dental antes y después de la erupción en la cavidad oral	37
Figura 12 Erupción y exfoliación de los dientes temporales	39
Figura 13 Erupción de los dientes permanentes	40
Figura 14 Método de Jóhannesson con radiografía lateral de cráneo	43
Figura 15 Método de Fujioka y colaboradores con radiografía lateral de cráneo	44
Figura 16 Puntos para la medida del método de Crepeau y colaboradores	45
Figura 17 Representación gráfica del método de Maw y colaboradores	46
Figura 18 Representación de Cohen y Konak	47
Figura 19 Representación gráfica del método de Schulhof	48
Figura 20 Representación del método de Linder-Aronson y Leighton	49
Figura 21 Representación del método de Handelman y Osborne	50
Figura 22 Representación del método de Mc Namara Jr	51

Figura 23 Diagrama de flujo de adaptación protocolo PRISMA

56



**Lista de tablas**

	<b>Pág.</b>
Tabla 1 Algoritmos utilizaos para la búsqueda en las bases de datos	54
Tabla 2 Distribución general de la muestra	57
Tabla 3 Métodos cefalométricos	59
Tabla 4 Medios diagnosticos usados	60
Tabla 5 Cambios craneofaciales	63

*(Dedicatoria)*

*Este trabajo se lo dedico a Dios, a mi papá Gilberto, a mi mamá Gloria y mis hermanas, Nohemy, Leidy y Alejandra, a mi abuelito Joaquín (Q.E.P.D), que han sido y fueron un pilar fundamental en este proceso, a mis pacientes que fueron el combustible constante para continuar adelante y a todas las personas que confiaron en mi para alcanzar este logro.*

*Gilberto Agudelo Jiménez*

*Este trabajo se lo dedico a Dios, a mi padre Gabriel Jr, a mi madre Nelly, mi hermano Luis y a todos aquellos que en algún momento crucial de este proceso me brindaron apoyo en todo momento y no menos importante a mi mismo por el esfuerzo para alcanzar este logro.*

*Juan Gabriel Millan Díaz*

### **Agradecimientos**

A Dios por nunca abandonarnos en momentos difíciles a través de nuestro proceso de aprendizaje. A nuestras familias Millán Díaz y Agudelo Jiménez, amigos y pacientes con su apoyo y respaldo incondicional. A nuestra docente tutora: Doctora Gretel González por su paciencia y esfuerzo de impulsarnos siempre adelante en la realización de este trabajo. A la Universidad Antonio Nariño por darnos la oportunidad de formarnos como especialistas en Ortodoncia y Ortopedia Maxilar.

## Resumen

**Objetivo:** realizar una revisión narrativa del estado de publicación sobre el medio de diagnóstico de la hipertrofia adenoidea y relación con las alteraciones craneofaciales y maxilares, durante el período del 2010 al 2021. **Materiales y Métodos:** Se realizó una búsqueda bibliográfica en las Bases de Datos Pubmed, Science Direct y Web of Science. Se utilizó el programa RAYYAN para la selección de los artículos, se incluyeron artículos experimentales, estudios retrospectivos, ensayos clínicos aleatorizados. Se siguió la metodología de Gómez para realizar este scoping review. **Resultados:** el medio de diagnóstico ideal para la hipertrofia adenoidea fue la radiografía lateral de cráneo, el método más utilizado fue el método de Fujioka et al., 1973; las alteraciones craneofaciales generadas por hipertrofia adenoidea son perfil convejo, patrón facial hiperdivergente, plano mandibular altamente inclinado hacia abajo y hacia atrás, altura facial posterior reducida, paladar profundo y comprimido e incisivos maxilares inclinados hacia el paladar e incisivos del maxilar inferior proinclinados. **Conclusiones:** la literatura científica evidencia el uso de radiografía laterales de cráneo para el diagnóstico de hipertrofia adenoidea. Así mismo, la presencia alteraciones craneofaciales y dentales en pacientes con esta condición.

**Palabras Claves:** *hipertrofia adenoidea, maloclusión dental, alteraciones craneofaciales, diagnóstico hipertrofia.*

## Summary

**Objective:** to carry out a narrative review of the state of publication on the means of diagnosis of adenoid hypertrophy and its relationship with craniofacial and maxillary alterations, during the period from 2010 to 2021. **Materials and Methods:** A bibliographic search was carried out in the Databases Pubmed, Science Direct and Web of Science. The RAYYAN program was used for the selection of the articles, experimental articles, retrospective studies, randomized clinical trials were included. Gómez's methodology was followed to carry out this scoping review. **Results:** the ideal means of diagnosis for adenoid hypertrophy was lateral skull radiography, the most used method was the method of Fujioka et al., 1973, the craniofacial alterations generated by adenoid hypertrophy are convex profile, hyperdivergent facial pattern, mandibular plane highly downward and posteriorly inclined, reduced posterior facial height, deep and compressed palate and palatal inclined maxillary incisors and proclined mandibular incisors **Conclusions:** Evidence supports that oral breathing caused by adenoid hypertrophy produces changes in the development of children, generating craniofacial and dental alterations such as class II and class III relationships, open bites combined with mandibular prognathism

**Keywords:** adenoid hypertrophy, dental malocclusion, craniofacial alterations, hypertrophy diagnosis.

## Introducción

Este estudio pertenece a la línea de Antropología y Odontología Forense de la sublínea de Antropología clínica, es una revisión narrativa sobre los medios y métodos de diagnóstico de la hipertrofia adenoidea y su relación entre patrones esqueléticos craneofaciales. Se incluyeron investigaciones publicadas desde el año 2010 hasta el año 2021, empleando las bases de datos Pubmed, Science Direct y Web of Science.

Se siguió la metodología de Gómez y Suarez (2020), quienes recomiendan una metodología para este tipo de revisiones, partiendo de la elaboración de preguntas orientadoras, para identificar y sistematizar el estado de las publicaciones. Las recomendaciones para este tipo de revisiones es contar con un software que permita de forma independiente lograr la selección de los artículos de manera sistematizada, por lo que se utilizó el programa Ryyan. De una búsqueda inicial de 1966, se seleccionaron 38 artículos que fueron la base para esta revisión.

En el marco teórico se aborda el concepto del complejo craneofacial, desde su aspecto embriológico, el crecimiento y desarrollo de las estructuras que lo conforman y las alteraciones en presencia de hipertrofia adenoidea. Así mismo, se incluyen los diversos métodos diagnósticos donde ayudan a establecer la presencia de dicha anomalía desde las más empleadas y su utilidad en el análisis facial durante el diagnóstico, sin excluir la descripción de los patrones faciales verticales y sagitales.

En el capítulo de resultados, se presenta el abordaje de los tópicos seleccionados de acuerdo con las preguntas orientadoras. Estas estaban enmarcadas en los medios y métodos para el diagnóstico de la hiperplasia adenoidea, así como los cambios que se presentan con las estructuras craneofaciales y dentales. Los resultados son narrados desde los tópicos

seleccionados, presentado de manera concreta la descripción de los mismos. Igualmente, se discutió sobre los hallazgos encontrados y las posibles temáticas de abordaje en el tema.

## 1. Planteamiento del problema

Las adenoides son una masa de tejido linfoide ubicada en la parte posterior de la nasofaringe, están compuestas por muchos pliegues y criptas. Aparecen en la embriogénesis, estas son pobladas de bacterias en las primeras semanas de vida y continúan creciendo aproximadamente hasta la pubertad donde comienzan a disminuir su tamaño. Entre los 4 y 10 años llegan a su etapa más madura la cual está relacionada con su ubicación anatómica (Brodsky, 1989).

Son un medio de protección, colaboran en el proceso defensivo contra varios microorganismos. Sin embargo, por su ubicación anatómica puede ser invadida por bacterias y virus (Hakim, 2003), y se convierte en la etiología de muchas enfermedades encontradas en esta estructura (Brodsky, 1989), presentando signos y síntomas como son: inflamación, dolor, obstrucción nasal y disfagia (Hakim, 2003), otitis media, infección, amigdalitis a repetición (Johnston, 2018). Además, en ocasiones hallamos un agrandamiento de las adenoides llamado hipertrofia obstructiva que lleva a la causa de infecciones crónicas recurrentes (Brodsky, 1989).

La inspección radiográfica de las adenoides se ha debatido ampliamente a través del tiempo; las ventajas de la radiografía de perfil siguen siendo muy debatidas, esto se debe a la falta de conocimiento sobre variables radiográficas que indiquen una hipertrofia adenoidea (Feres et al., 2014). Por esto es importante conocer las variables anatómicas que se pueden presentar en los pacientes con esta condición y también la posición en la cual se toma este examen.

El análisis radiográfico de perfil se puede utilizar para estudiar las estructuras craneofaciales además permite observar las disfunciones de las vías respiratorias que pueden



producir cambios en el crecimiento y posición de las estructura maxilar y mandibular (Brasil et al., 2016).

Las adenoides hipertróficas causan obstrucciones anatómicas que llevan al estrechamiento de las vías respiratorias, favoreciendo la respiración oral en los niños (Feres, 2104). Esta respiración oral puede generar cambios craneofaciales y maloclusiones dentales (Brasil et al., 2016). Conocer las alteraciones craneofaciales y de los maxilares, que pueden presentar los pacientes con hipertrofia adenoidea es importante dentro del diagnóstico en Ortodoncia, por lo que grupo de investigación determinó la siguiente pregunta:

#### 1.1. Pregunta problema

Pregunta de investigación: ¿Cuál es el estado de publicación sobre los medios y métodos de diagnóstico de la hipertrofia adenoidea y su relación con alteraciones craneofaciales y dentales?

## **2. Objetivos**

### **2.1 Objetivo general.**

Sintetizar y mapear el estado de las publicaciones sobre los medios y métodos de diagnóstico de la hipertrofia adenoidea y su relación con las alteraciones craneofaciales y dentales, en las bases de datos Science Direct, Pubmed, Web of science, durante el periodo 2010-2021.

### 3. Justificación

Este estudio pertenece a la línea de Antropología y Odontología Forense de la sublínea de Antropología clínica, es una revisión narrativa para estudiar el estado del arte sobre la relación entre patrones esqueléticos craneofaciales y los métodos establecidos para establecer la presencia de hipertrofia adenoidea. Se elaboraron preguntas orientadoras, para identificar y sistematizar el estado de las publicaciones en cuanto a estos tópicos

Se ha sugerido que los trastornos respiratorios causados por la hipertrofia adenoidea es un coadyuvante importante en el desarrollo craneofacial en los niños durante la primera infancia, ya que en esta etapa de la vida, se definen características morfológicas importantes de la cara adulta como son el tercio medio facial, el tercio medio inferior: entre estas, la hiperdivergencia o hipodivergencia facial (Feres et al., 2011).

La vía aérea superior de un niño es estrecha y la reducción de tan solo 1 mm de su diámetro puede disminuir el espacio aéreo efectivo en un 65%, produciendo una obstrucción crítica (Stuhrke,1978). Cuando la respiración bucal se vuelve habitual pueden ocurrir varios cambios posturales y estructurales, como postura labial incompetente, labio superior corto, mordida abierta anterior, mordida cruzada posterior, paladar profundo y auricular, incisivos superiores proyectados, además de una relación oclusal de Clase II (Oliver, 1918)

La naturaleza de la hipertrofia adenoidea en niños parece ser principalmente una respuesta a una disfunción de las mismas debido a que estas son parte de la primera línea de defensa de un niño en conjunto con los ganglios linfáticos su tamaño anormal se establece y se perpetúa en compañía del crecimiento y desarrollo en la infancia generando alteraciones de orden en el crecimiento craneofacial (Diouf et al., 2019).

Estas estructuras agrandadas pueden alterar el desarrollo óseo de los maxilares en etapas de crecimiento de un infante creando un desequilibrio que puede alterar concomitantemente el desarrollo y erupciones dentales.

La importancia del diagnóstico a tiempo en este tipo de alteraciones puede prevenir y mejorar la calidad de vida de un paciente. Se conocen varios métodos diagnósticos usados en la medicina o en la rama de la otorrinolaringología para detectar estas anomalías en las adenoides. En Ortodoncia, se debe tener en cuenta esta condición para determinar un diagnóstico correcto y un plan de tratamiento adecuado. Por este motivo es necesario conocer el estado de publicación sobre esta problemática y visualizar posibles vacíos del conocimiento, que redunden en mejorar la práctica clínica.

## 4. Marco teórico

### 4.1 Arcos faríngeos

La zona orofaríngea es de gran importancia, ya que una de sus funciones principales es la alimentación y la respiración; de allí se generan estructuras endocrinas importantes, el aparato orofaríngeo es de origen segmentado que surge de una serie de protuberancias que se localizan en la parte lateral del embrión, los arcos faríngeos. Estas estructuras se pueden identificar por primera vez a las 3 o 4 semanas de vida intrauterina, es allí donde se forman los nervios, músculos, los tejidos esqueléticos y las especializaciones epiteliales de la faringe, por lo tanto, la comprensión de cómo se modelan estas estructuras en el embrión temprano es clave para entender cómo se desarrolla el aparato orofaríngeo (Graham, 2003).

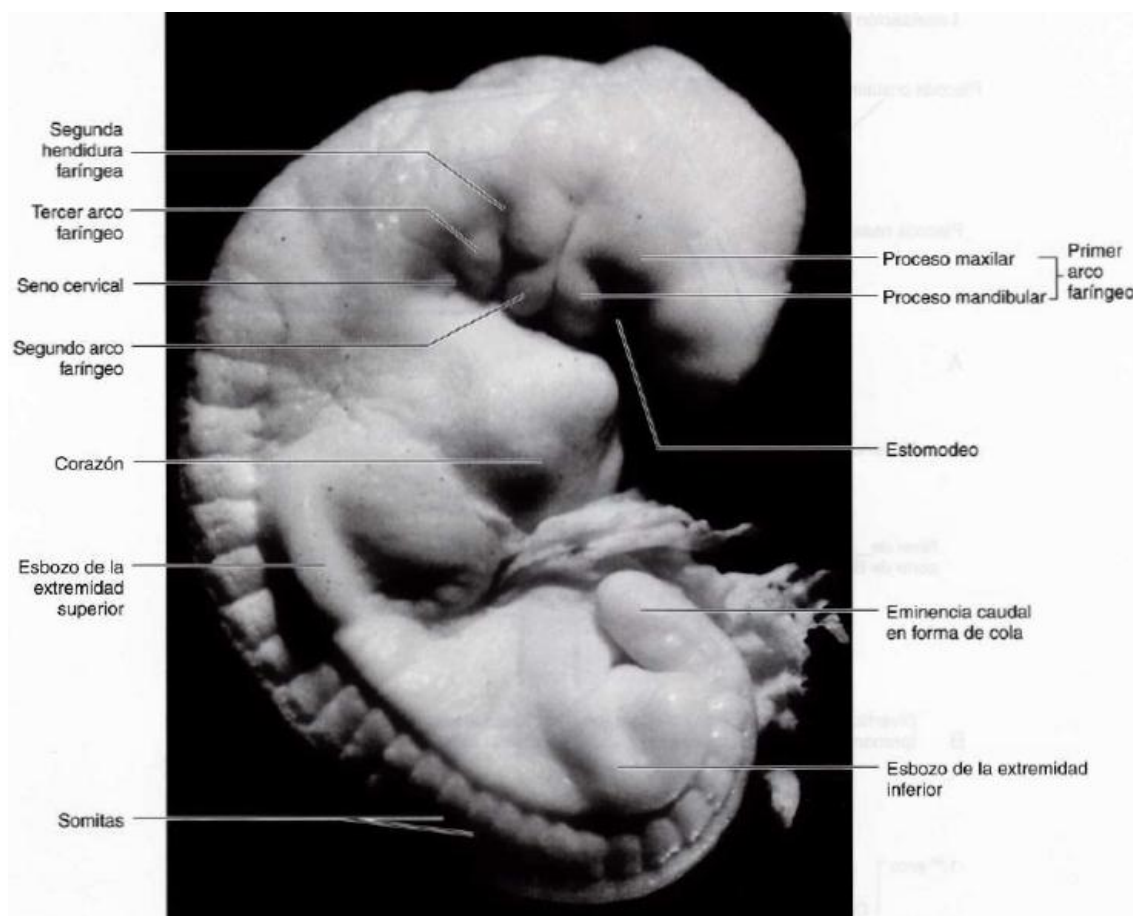
El primer arco faríngeo el más anterior, formará los maxilares, los músculos de la masticación y algunas estructuras del oído, como el yunque y el martillo; este arco se encuentra inervado por el nervio trigémino. El segundo arco faríngeo da como resultado porciones del hueso hioides, los músculos de la expresión facial y el estribo; este, se encuentra inervado por el nervio facial. El tercer arco faríngeo forma otras porciones del hueso hioides y el músculo estilofaríngeo, esta inervado por el nervio glosofaríngeo; los dos últimos arcos el cuarto y el sexto, se cree que pueden formar los cartílagos y los músculos laríngeos, están inervados por ramas del nervio vago (Graham, 2019).

El desarrollo de la cabeza de los vertebrados necesita la formación de la cresta neural, esta, representa el origen del tejido conectivo y esquelético del cuello, la cara y el cráneo. La población rostral de las células de la cresta neural son las que más contribuyen a la formación del cráneo, siendo el origen de todo el viscerocráneo y de la parte rostral de neurocráneo. En los

adolescentes, la sutura coronal entre los huesos frontal y parietal marca el límite entre la cresta neural y el origen del mesodermo craneal, las células que se encuentran en la cresta neural de los dos primeros arcos faríngeos contribuyen a la formación del esqueleto craneal con el tejido conectivo asociado (Di Leva, 2014).

### Figura 1.

#### *Arcos faríngeos*



*Nota: fotografía de embrión de 4 semanas de en desarrollo donde se evidencia la ubicación cada uno de los arcos faríngeos y otras estructuras. Moore, K. (2016) Embriología clínica (10ma ed., p 157). España: ELSEVIER.*

## 4.2 Embriología del cráneo

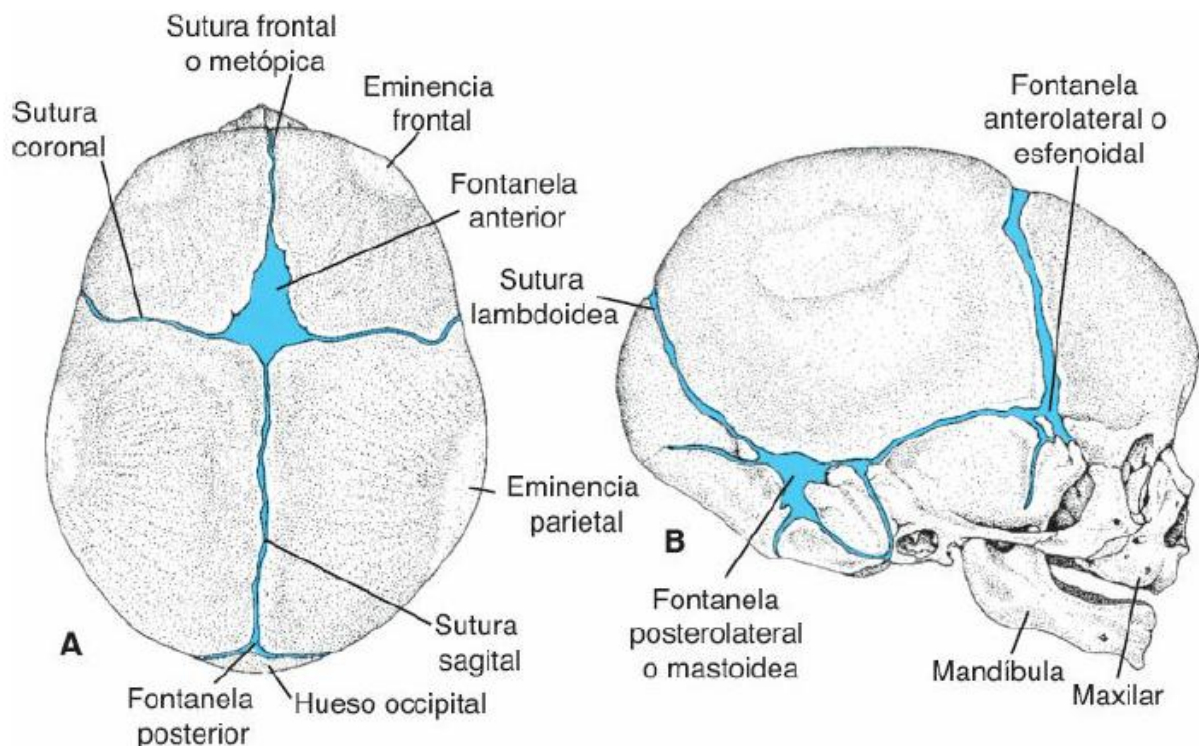
El periodo de mayor complejidad para el desarrollo estructural de la cabeza y la cara ocurre durante las semanas cuarta y octava de vida intrauterina, a la octava semana de edad gestacional, las características faciales son reconocibles en el embrión, parecidas a un rostro humano adulto, longitudinalmente. A través del centro de la placa embrionaria se firma el surco primitivo, que después se convierte en el surco neural; una gran parte de los tejidos faciales se deriva del tejido de la cresta neural ectodérmica (Moore, 2014).

El cráneo consta de dos porciones principales, la base del cráneo y la bóveda craneal, estas dos se derivan del mesénquima de la cresta neural. La base del cráneo se origina del condrocáneo, que también se conoce como neurocráneo cartilaginoso. El desarrollo de la base del cráneo es muy compleja ya que debe permitir la formación de los numerosos forámenes para el tránsito de los nervios y vasos dentro y fuera del cráneo, los huesos que hacen parte de la base del cráneo se derivan del cartílago y se osifican mediante un proceso llamado osificación endocondral (Jatib, 2017).

La base del cráneo se encuentra formada por los huesos esfenoides, la silla turca, hueso etmoides, los huesos de la concha nasal y el tabique nasal; el neurocráneo, por otro lado, forma la bóveda craneal. El mesénquima rodea los lados y la parte superior del cerebro, esto se subdivide en una capa interna y externa. La capa interna formada por la piamadre y la aracnoides del cerebro y la capa externa se divide en duramadre y los huesos craneales del cráneo; los centros de osificación se desarrollan en la capa externa del mesénquima para formar los huesos craneales individuales (Jatib, 2017).

## Figura 2

### *Suturas del cráneo*



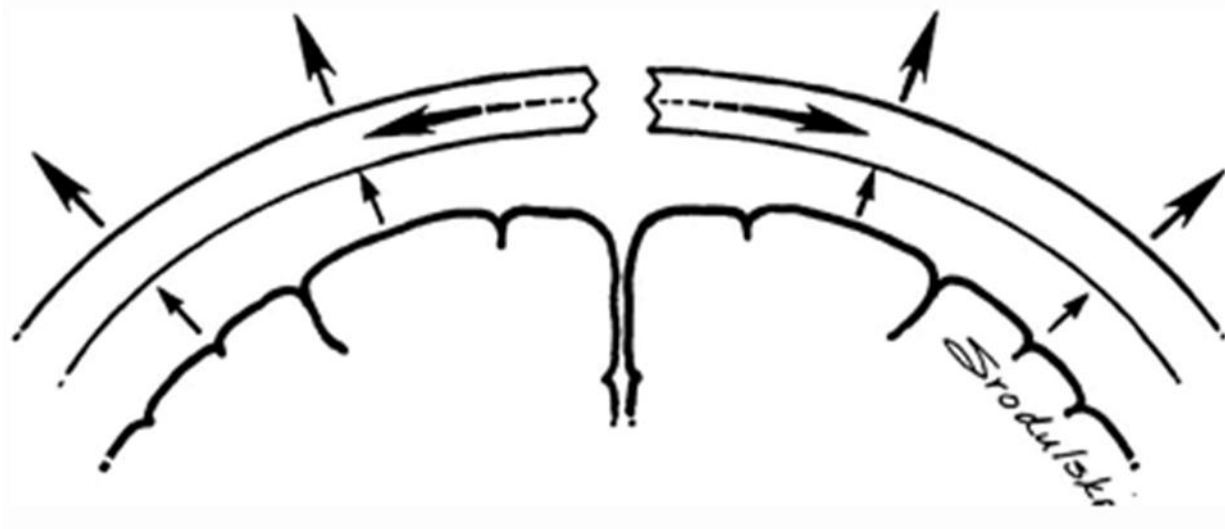
*Nota: suturas craneales del neonato, donde se evidencia cada una las suturas que son zonas de crecimiento. Sadler, T. (2015). Embriología médica. (14ª ed., p 150). España: ELSEVIER.*

Las suturas son áreas de tejido conectivo denso que separan los huesos craneales entre sí, las áreas donde se unen las suturas se llaman fontanelas en los bebés; las suturas, las fontanelas y las placas de crecimiento en los bordes de los huesos craneales permiten el crecimiento del cráneo, como resultado de las fuerzas expansivas del cerebro en crecimiento. El crecimiento del cráneo es una combinación de factores como: la proliferación celular en las áreas de sutura, aposición y reabsorción de la superficie, y las fuerzas de expansión del cerebro en crecimiento (Lagman, 2015).



### Figura 3

*Representación del crecimiento del cráneo y el cerebro*



*Nota: se observa la sutura media del cráneo y la dirección de crecimiento craneal y del tejido cerebral Katowitz, J. (2017). Pediatric Oculoplastic Surgery. (2da ed., p 24). USA: Springer*

La fontanela posterior generalmente se cierra alrededor de los meses de vida postnatal, mientras que la fontanela anterior permanece abierta hasta alrededor de los 18 meses de edad; los cráneos fetales y de recién nacidos son grandes en proporción al resto de cuerpo. El aumento de la bóveda craneal es mayor durante los dos primeros años de vida, lo que coincide con el periodo más rápido de crecimiento del cerebro. El cráneo continúa aumentando de tamaño hasta la mitad de la adolescencia y luego aumento ligeramente de tamaño durante 3 o 4 años más debido al engrosamiento de los huesos (Di Ieva, 2014).

### 4.3 Embriología facial

El primer arco faríngeo es el contribuyente principal a las estructuras y prominencias faciales inferiores. Al iniciar la 4ta semana, los segmentos pares del 1er arco faríngeo comienzan a crecer y cada uno se divide en un proceso maxilar y un proceso mandibular; la porción craneal produce la prominencia maxilar y la porción caudal produce la prominencia mandibular; las

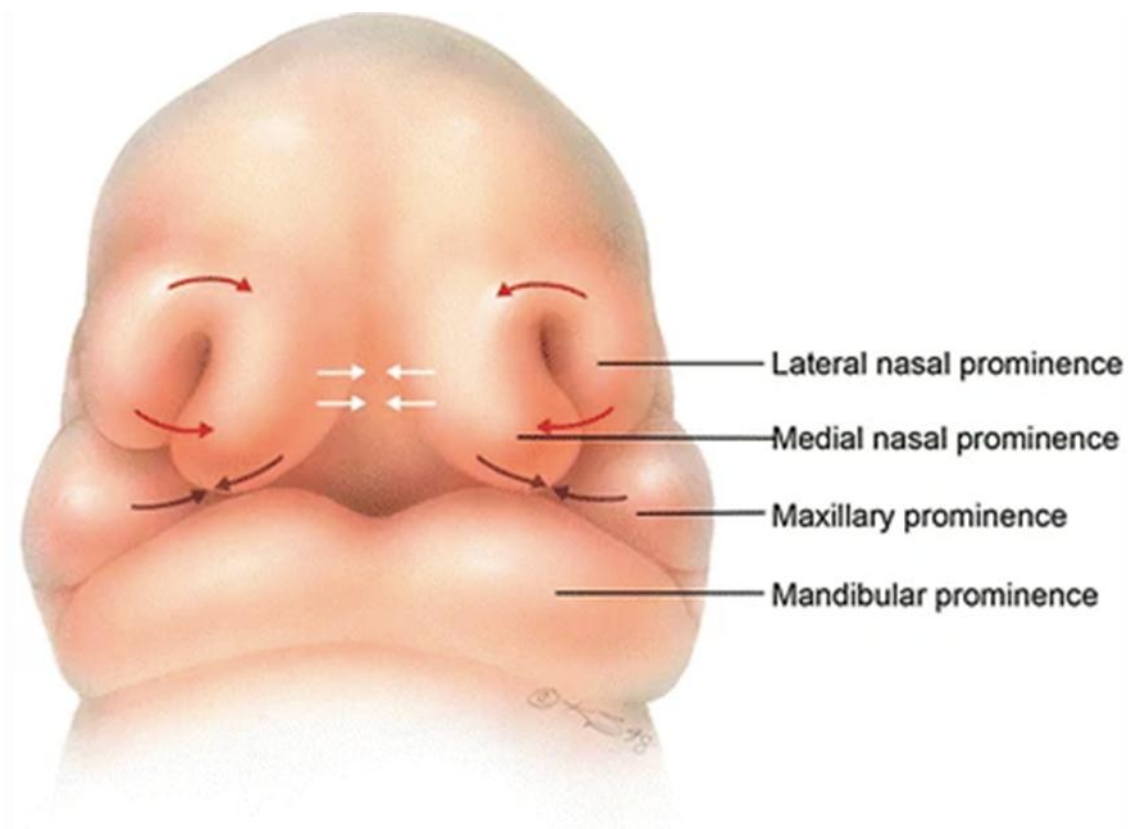
prominencias faciales son protuberancias que aparecen en la cuarta semana de desarrollo embriológico (Lagman 2015).

La formación facial implica la unión de prominencias por dos procesos distintos: la fusión, que es el proceso por el cual dos prominencias adyacentes se unen por levantamiento del valle que la separa. Por otro lado, la unión, es el proceso por el cual dos prominencias adyacentes se ponen en contacto mientras atrapa una capa de células epiteliales (Lagman 2015).

La prominencia frontonasal se desarrolla ventral del prosencéfalo, al mismo tiempo las prominencias maxilares y mandibular se desarrollan al mismo tiempo. Se deriva de las células de la cresta neural que migran desde los pliegues ectodérmicas para invadir el espacio que formará la prominencia frontonasal. Las cinco prominencias faciales constituyen los principales bloques de construcción de la cara y éstas aparecen al final de la cuarta semana de vida intrauterina. El desarrollo facial será entonces un proceso de proliferación de células dentro de las prominencias, división, fusión y unión de estas prominencias (Moore, 2014).

## Figura 4

*Dirección de crecimiento las prominencias faciales en un feto humano*



*Nota: representación de la dirección del crecimiento de las prominencias faciales en un feto humano. Katowitz, J. (2017). Pediatric Oculoplastic Surgery. (2da ed., p 21). USA: Springer*

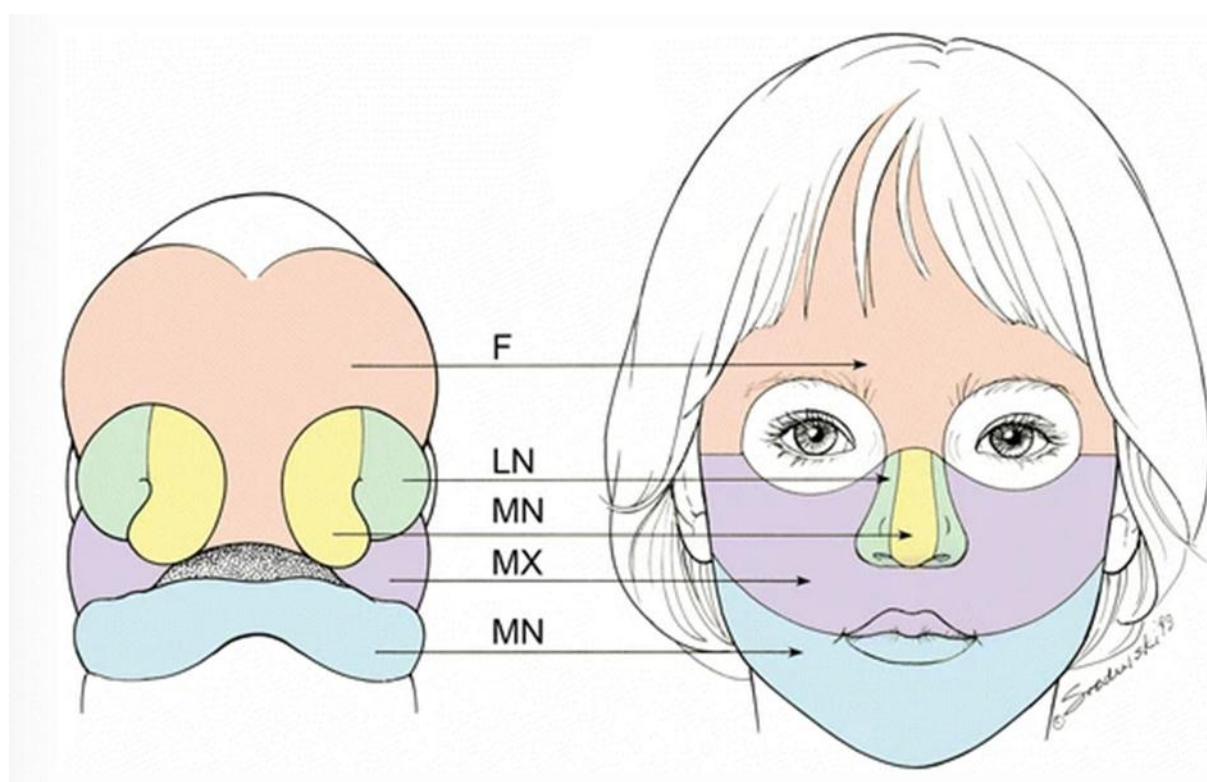
Durante la sexta semana, comienza a formarse el maxilar superior; las prominencias nasales mediales y maxilar se unen para formar el maxilar superior. Las dos prominencias nasales mediales adyacentes se fusionan a lo largo de la línea media para formar el filtrum, el maxilar superior y la punta de la nariz. Las cinco prominencias contribuyen a la formación de la nariz, el puente nasal está formado por la prominencia frontonasal; la punta y la cresta de la nariz están formadas por las prominencias nasales mediales fusionadas, como se mencionó

anteriormente, los lados de la nariz están formados por las prominencias nasales laterales (Moore, 2014).

La formación nasal y del tercio medio facial se genera a partir de cinco prominencias, la nariz está formada por la fusión de las prominencias nasales mediales; estas se unen a lo largo de la línea media formando el filtrum. El segmento central, del maxilar superior y la punta de la nariz, las prominencias nasales laterales se fusionan con los aspectos superior e inferior de las prominencias nasales mediales para formar el arco de cupido, e l maxilar está formado por la fusión de las prominencias nasales mediales y las prominencias maxilares, que son dos. Las mejillas y los maxilares se derivan de las prominencias maxilares; estas se agrandan considerablemente para desarrollar la mayor parte del área mediofacial en el rostro humano maduro (Lagman, 2015).

## Figura 5

*Desarrollo de la cara del niño en la etapa prenatal y postnatal*



*Nota: en esta imagen se evidencia la derivación de la cara del niño a partir de las prominencias faciales: prominencia frontonasal (F), prominencia nasal lateral (LN), prominencia nasal medial (MN), prominencia maxilar (MX) y prominencia mandibular (MN). Katowitz, J. (2017). Pediatric Oculoplastic Surgery. (2da ed., p 22). USA: Springer*

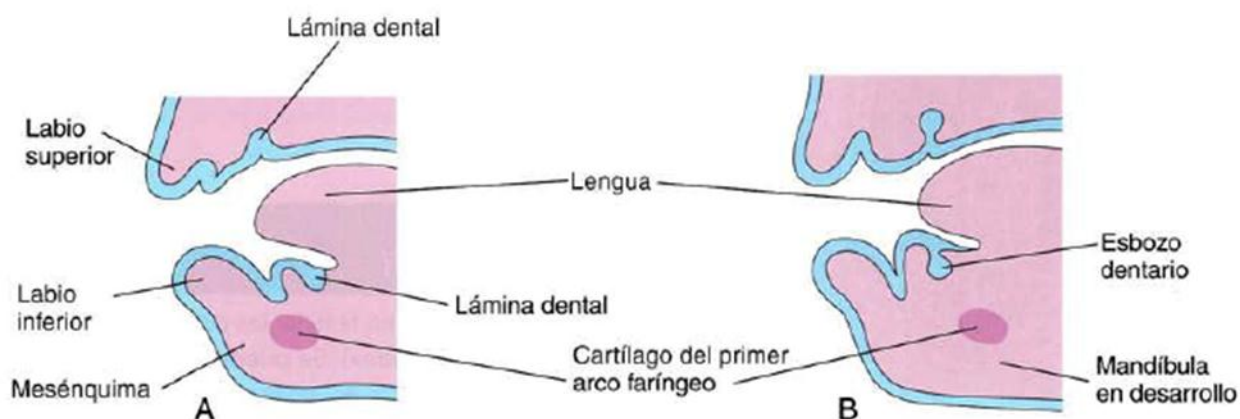
### 4.4 Embriología dental

Los seres humanos tenemos dos generaciones de dientes, la dentición decidua, que comienza a desarrollarse alrededor de la sexta semana de vida intrauterina, y la dentición permanente, que se completa en la edad adulta temprana. Este periodo de desarrollo, erupción, exfoliación y maduración de los dientes es un proceso ordenado y secuencial; las etapas de crecimiento y maduración de la corona o la raíz, así como la erupción en relación con el nivel del hueso alveolar, pueden usarse para estimar la edad dentaria en los restos vivos y esqueléticos (AlQahtani et al., 2010).

Regularmente se desarrollan dos conjuntos de dientes en el ser humano; la dentición primaria (temporales, decidua o de leche) y la dentición secundaria (permanentes), estos se forman a través del ectodermo oral, el mesénquima y de las células de la cresta neural. El esmalte dental se deriva del ectodermo de la cavidad bucal; los otros tejidos se derivan a partir del mesénquima y de las células de la cresta neural (Moore 2014).

### Figura 6

*Corte sagital del maxilar y la mandíbula en proceso de desarrollo*



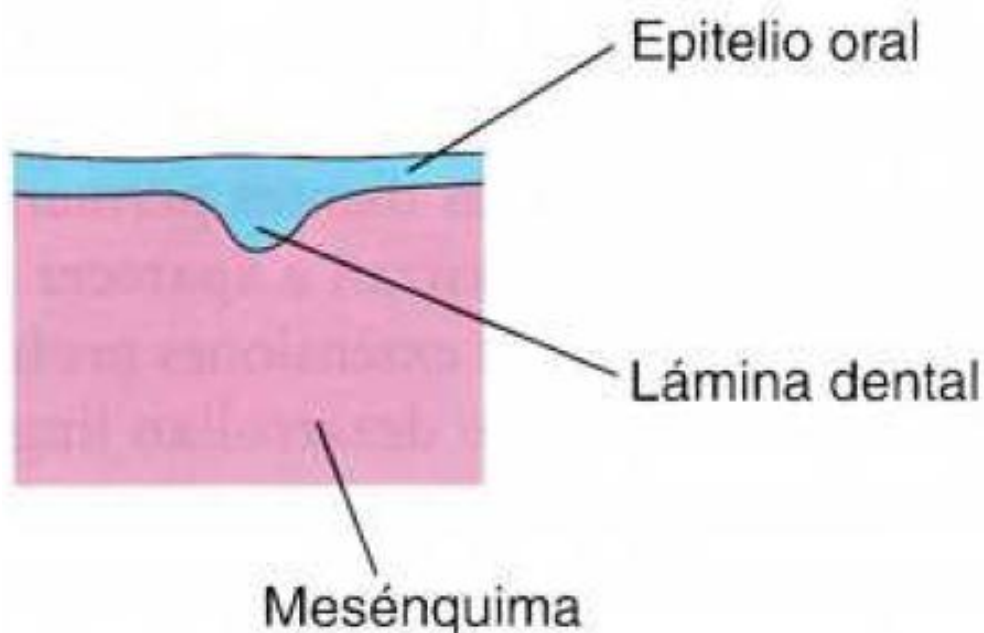
*Nota: dibujos correspondientes a cortes sagitales del maxilar y la mandíbula en desarrollo, con ilustración del desarrollo inicial de los dientes. A. Al inicio de la sexta semana, las láminas dentales están presentes. B. Avanzada la sexta semana, las yemas dentales crecen a partir de las láminas. Moore, K. (2016) Embriología clínica (10ma ed., p 446). España: ELSEVIER.*

La formación de la cara va cambiando a medida que la mandíbula y el maxilar van creciendo para que los dientes en desarrollo puedan erupcionar, la odontogénesis es una propiedad del epitelio oral, esta formación se divide en varias fases, las fases iniciales de yemas dentarias, esta aparece en la región mandibular anterior (mesial), luego, el desarrollo dental se da en la región maxilar anterior (mesial), y finalmente, evoluciona en dirección posterior (distal) tanto en la mandíbula como en el maxilar. El desarrollo de los dientes continúa después del

nacimiento, son conformadas por bandas con forma de U y siguen la forma de la mandíbula y el maxilar primitivo (Lagman, 2015).

### **Figura 7**

*Corte sagital de la lámina dental en desarrollo*



*Nota: a la sexta semana, ilustración de la lámina dental en desarrollo con sus diferentes estructuras. Moore, K. (2016) Embriología clínica (10ma ed., p 447). España: ELSEVIER.*

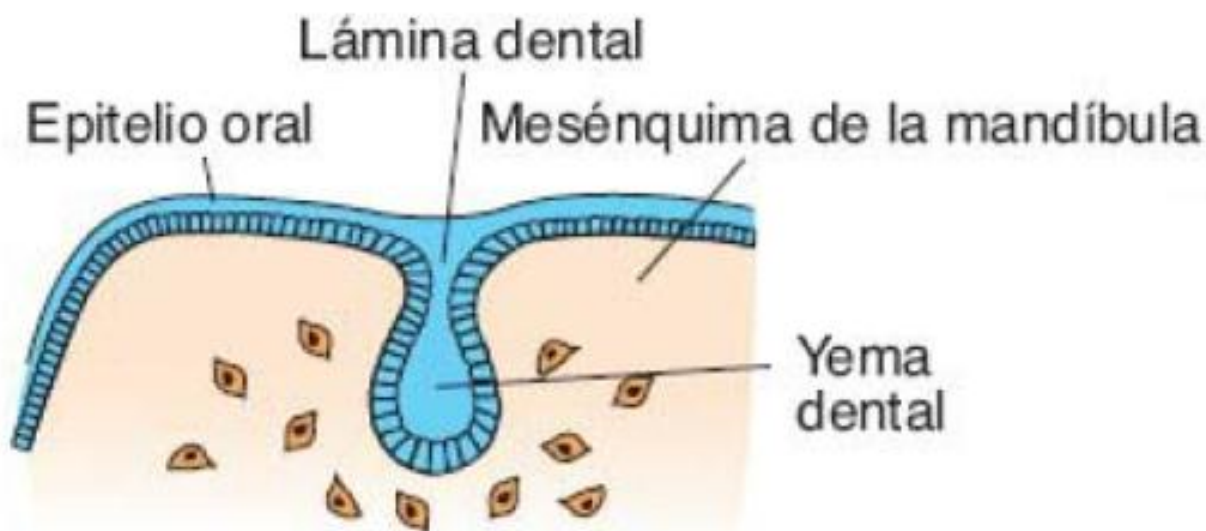
#### **4.4.1 Fase de yema en el desarrollo dentario**

Cada lámina dentaria desarrolla diez centros de propagación de las cuales se generan las yemas dentarias hacia el mesénquima deprimido, estos esbozos se convertirán tiempo después, en los dientes temporales. Las yemas dentarias de los dientes permanentes que tienen predecesores comienzan a aparecer aproximadamente a las 10 semanas, a partir de las extensiones profundas de la lámina dentaria; su desarrollo es lingual respecto a las yemas dentarias temporales. Los esbozos dentarios de los dientes permanentes aparecen en momentos diferentes, generalmente durante el periodo fetal, las yemas de los molares permanentes, 2do y

3ro se desarrollan tras el nacimiento, los dientes temporales (de leche) presentan coronas bien definidas al momento del nacimiento; mientras que los dientes permanentes permanecen en este momento todavía en fase de yema dentaria (Lagman 2015).

### Figura 8

*Etapa de yema a las 8 semanas*



*Nota: esquema correspondiente a la formación del diente en la etapa de yema Sadler, T. (2015). Embriología médica. (14ª ed., p 489). España: ELSEVIER.*

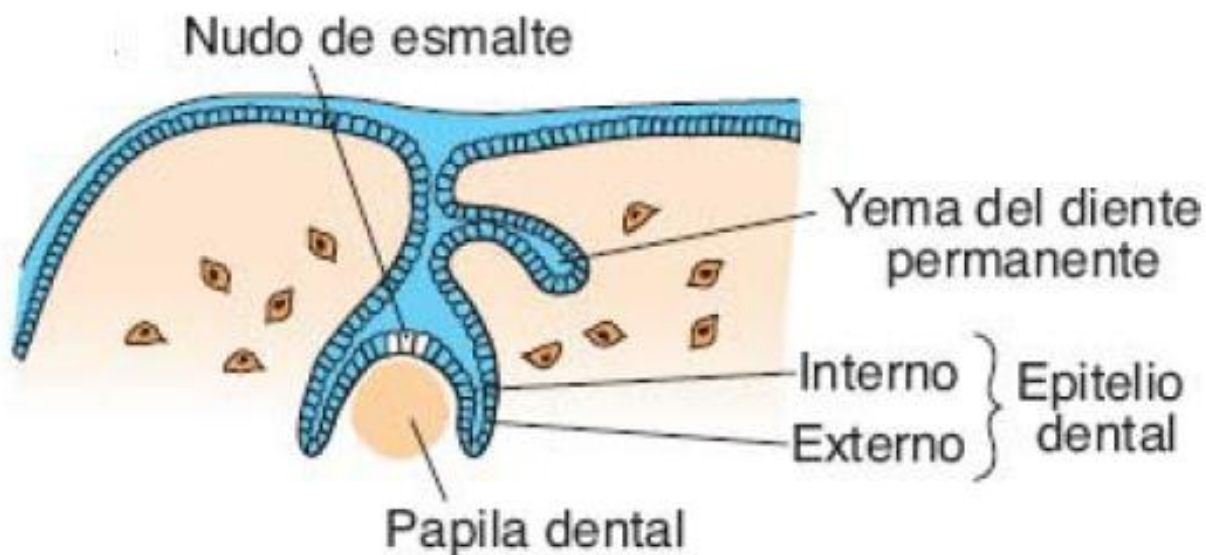
#### 4.4.2 Fase de casquete en el desarrollo dentario

Cada una de las yemas dentarias experimentan una invaginación por parte del mesénquima, esto se denomina primordio de la papila dentaria y el folículo dentario, por ende que cada una de las yemas adquieren una configuración de casquete. En la parte ectodérmica del diente, se va desarrollando el órgano del esmalte, que se origina en la lámina dentaria, esta es la encargada de producir esmalte; la parte interna de cada diente en fase de casquete, la papila dentaria, es el primordio de la dentina y la pulpa dental (Moore, 2014).



## Figura 9

*Etapa de casquete a las 10 semanas*



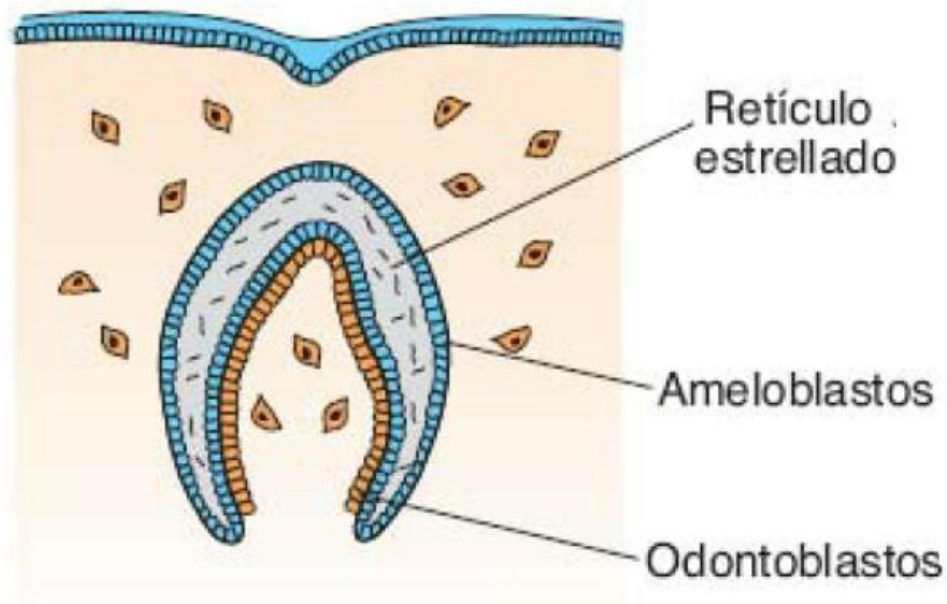
*Nota: esquema correspondiente a la formación del diente en la etapa de casquete Sadler, T. (2015). Embriología médica. (14ª ed., p 489). España: ELSEVIER.*

### 4.4.3 Fase de campana en el desarrollo dentario

A medida que el diente se va desarrollando este va tomando forma de campana, las células mesenquimales de la papila dental cercana al epitelio interno del esmalte se diferencian en odontoblastos, que son, células formadoras de dentina; este es el segundo tejido más duro del ser humano. Las células del epitelio interno se transforman en ameloblastos, segregan esmalte en forma de prisma sobre la dentina; el esmalte es el tejido más duro del cuerpo humano (Lagman 2015).

## Figura 10

*Etapa de campana a los 3 meses*



*Nota: esquema correspondiente a la formación del diente en la etapa de campana Sadler, T. (2015). Embriología médica. (14ª ed., p 489). España: ELSEVIER.*

### 4.4.4 Erupción dental

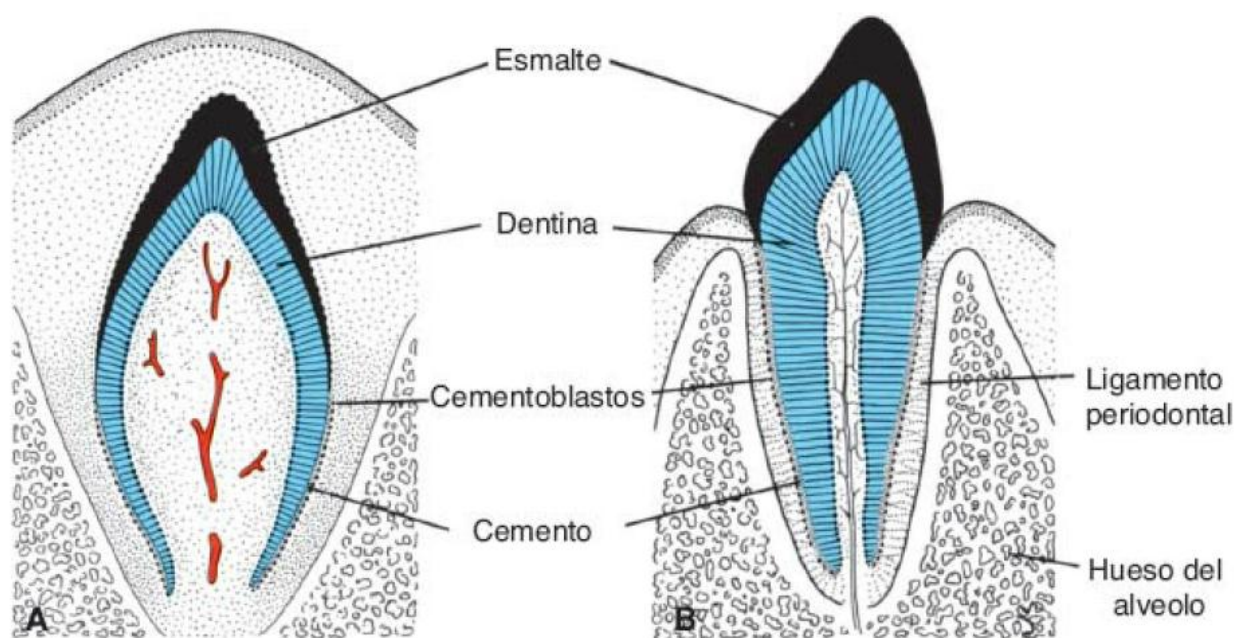
En el exterior del diente se encuentran las células mesenquimatosas, están unidas a la dentina de la raíz, diferenciándose en cementoblastos, son las encargadas de producir una capa de tejido óseo especializado muy delgado, este es conocido como cemento. Fuera de la capa de cemento el mesénquima da origen al ligamento periodontal, que sostiene con firmeza el diente en la posición ideal y actúa como amortiguador ante agresiones externas. Ante la elongación de la raíz, la corona es impulsada de manera gradual a través de las capas supra yacentes, hasta emerger a la cavidad bucal. La erupción de los dientes deciduos ocurre entre los 6 a 24 meses después del nacimiento.

Las yemas de los dientes permanentes, que se ubican en la cara lingual de los dientes deciduos, se forman durante el tercer mes de desarrollo embrionario. Estas yemas permanecen

inactivas durante cerca de seis años en la vida posnatal. Entonces comienzan a crecer y ejercen presión contra la región inferior del diente decido, lo que facilita su exfoliación. Al tiempo que el diente permanente crece, los osteoclastos se encargan de la reabsorción de la raíz del diente decido que esta suprayacente al diente permanente (Lagman, 2015).

### Figura 11

*Órgano dental antes y después de su erupción en la cavidad oral*



*Nota: esquema correspondiente a la formación del diente en la etapa de campana Sadler, T. (2015). Embriología médica. (14ª ed., p 489). España: ELSEVIER.*

#### 4.5 Erupción y desarrollo dental

La erupción es el proceso de desarrollo responsable de mover un diente desde su posición de cripta a través del proceso alveolar hacia la cavidad bucal hasta su posición final de oclusión con su antagonista. Es un proceso dinámico que comprende la finalización del

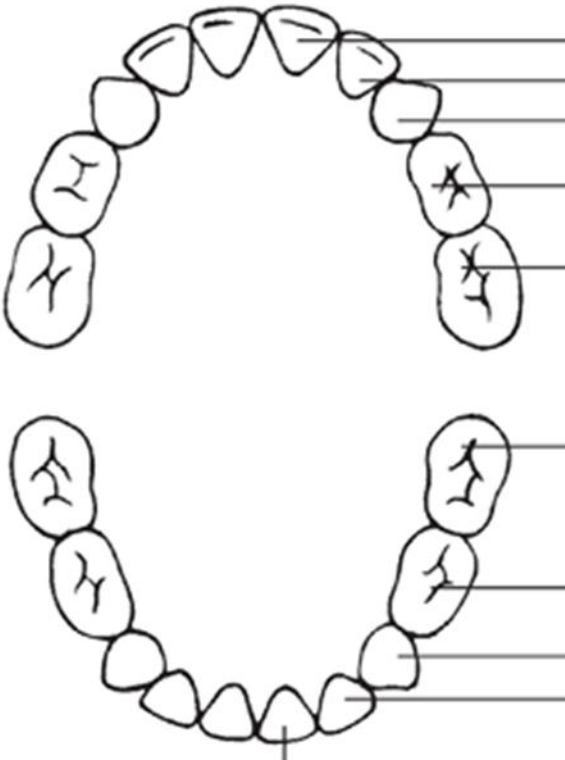
desarrollo de la raíz, el establecimiento del periodonto y el mantenimiento de una oclusión funcional (Nolla, 1960).

El desarrollo y la erupción de los dientes son una cronología útil para los eventos del ciclo de la vida, se utilizan de manera amplia para evaluar la madurez e inferir la edad cronológica en paleoantropología, bioarqueología y odontología forense. Los dientes están altamente mineralizados y mínimamente afectados por las agresiones ambientales y nutricionales, esto comparado con otros sistemas del cuerpo humano, los dientes se desarrollan en una secuencia predecible durante 20 años y la formación o erupción de los dientes pueden usarse para estimar la edad hasta la edad adulta temprana (AlQahtani et al., 2014).

La erupción tardía de los dientes puede ser un presagio de una afección sistémica o una indicación de una fisiología alterada del complejo craneofacial. Los ortodoncistas suelen estar en una posición de centinela para realizar una evaluación temprana de las estructuras craneofaciales, tanto clínica como radiográficamente (Suri et al., 2004).

**Figura 13**

*Erupción y exfoliación de los dientes temporales*

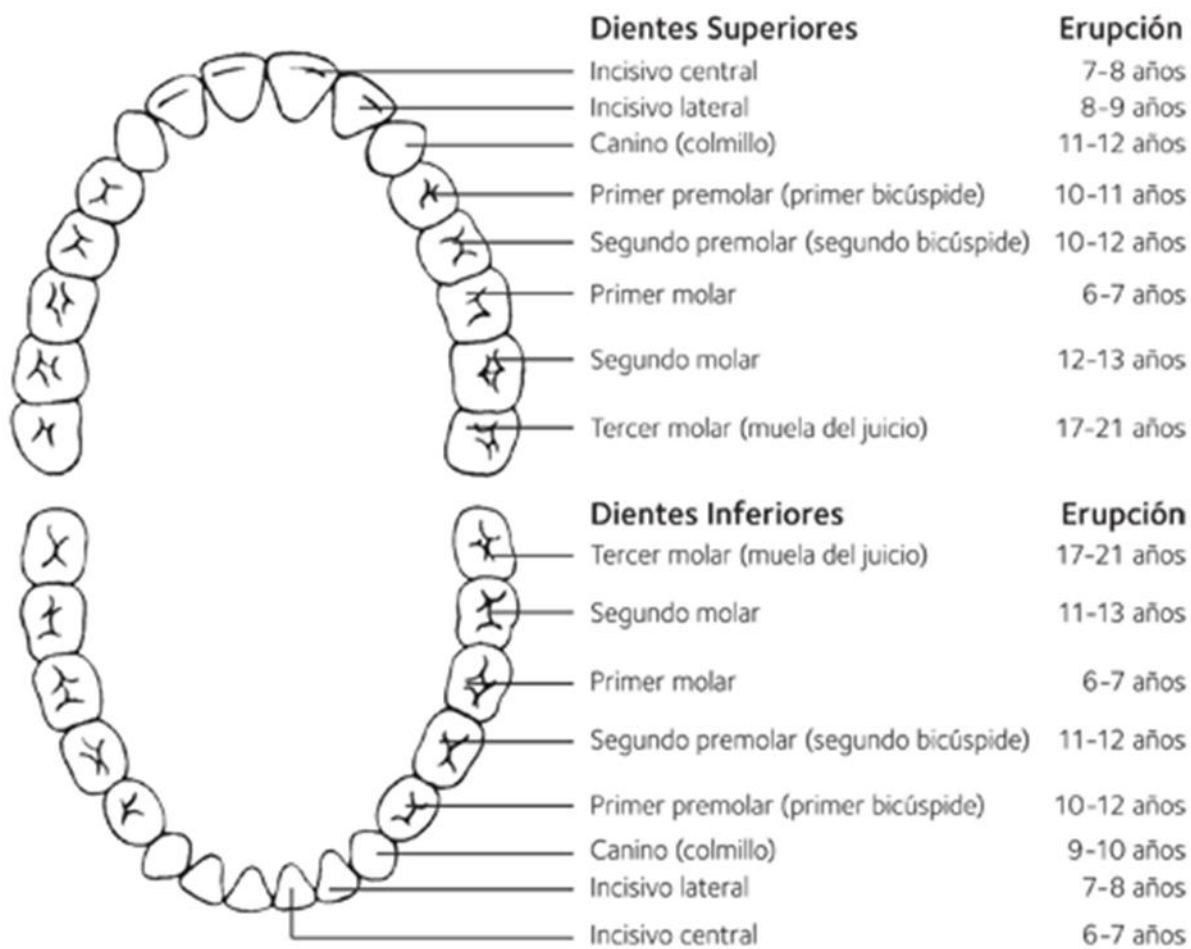


<b>Dientes Superiores</b>		<b>Erupción</b>	<b>Se Caen</b>
Incisivo central		8-12 meses	6-7 años
Incisivo lateral		9-13 meses	7-8 años
Canino (colmillo)		16-22 meses	10-12 años
Primer molar		13-19 meses	9-11 años
Segundo molar		25-33 meses	10-12 años
<b>Dientes Inferiores</b>		<b>Erupción</b>	<b>Se Caen</b>
Segundo molar		23-31 meses	10-12 años
Primer molar		14-18 meses	9-11 años
Canino (colmillo)		17-23 meses	9-12 años
Incisivo lateral		10-16 meses	7-8 años
Incisivo central		6-10 meses	6-7 años

*Nota: representación gráfica donde se evidencia la erupción y exfoliación de los dientes temporales. Tomada de <https://www.mouthhealthy.org> [en línea 15 abril 2022].*

**Figura 14**

*Erupción y exfoliación de los dientes permanentes*



*Nota: representación gráfica donde se evidencia la erupción de los dientes permanentes. Tomada de <https://www.mouthhealthy.org> [en línea 15 abril 2022].*

#### **4.6 Hipertrofia adenoidea**

Enfermedad cuyo efecto más grave es la obstrucción de la vía aérea nasofaringe por agrandamiento patológico de la adenoide provocando deformidades dentoalveolares graves (Cueva et al., 2019).

#### **4.6.1 Etiología**

La documentación más antigua de la estructura, ahora conocida como adenoides (derivación de adenoideo “Glandlike”, del latín médico adenoideus, del griego adenoides, desde aden adenos genitivos) “glándula”. Se describió la primera vez por Víctor Schneider en 1614 a 1680 de Witemberg Alemania (Ruben, 2017).

La adenoide es una estructura ubicada en la nasofaringe que forma parte de las vías respiratorias superiores. Hay un aumento normal del tamaño de las adenoides durante el proceso de crecimiento y desarrollo; sin embargo, cuando las adenoides se agrandan excesivamente, se le conoce como hipertrofia adenoidea (Cueva et al., 2019).

La obstrucción a nivel de la nasofaringe debido a la hipertrofia de esta estructura hace que un niño desarrolle mecanismos compensatorios como la respiración por la boca. Este hábito deletéreo tiene efectos graves que incluyen deformidad dentoescelética, caracterizada por la presencia de facies adenoidea hipoplasia maxilar, prognatismo mandibular, estrechamiento de los arcos dentales, apiñamiento dental severo impactación dentaria, mordida abierta anterior (Cueva et al., 2019).

#### **4.6.2 Epidemiología**

Desde la epidemiología, las publicaciones científicas dicen que existe poca evidencia sobre la prevalencia de la hipertrofia adenoidea en la población pediátrica, algunas de las investigaciones reportan cifras del 27% en niños de 5 a 7 años, del 19% en niños de 8 y 10 años y del 19.9% en niños de entre 11 a 14 años de edad, a nivel mundial, la cirugía de adenoamigdalectomía es uno de los procedimientos más realizados con una tasa del 35% en pacientes pediátricos. (Torres et al., 2020).

Según investigaciones, La hipertrofia adenoidea presenta una prevalencia de 42% al 70% en la población infantil, en estudios con un muestreo no probabilístico, y del 34% en estudios aleatorizados en Suramérica (Pereira et al., 2017), en la población polaca, la hipertrofia adenoidea es una patología que se presenta en la mayoría de los pacientes con un 75% (Pawłowska-Seredyńska et al., 2020)

#### **4.6.3 Patogénesis de las adenoides**

Las adenoides se manifiestan clínicamente cuando sufren hiperplasia (Gangadhara et al., 2012); cuando no son tratadas a tiempo pueden provocar apnea obstructiva del sueño, problemas de oído, retraso en el crecimiento, hipertensión pulmonar y anomalías craneofaciales (Josephson et al., 2018). Es considerado un problema de salud bastante común y que va en aumento en la población pediátrica de los países en desarrollo (Sina et al., 2018). El tamaño absoluto de la adenoide y el espacio disponible en la nasofaringe son los principales factores que determinan la gravedad de los síntomas (Gangadhara et al., 2012). Sin embargo, en un paciente con síntomas de hipertrofia adenoidea el diagnóstico puede ser un desafío, ya que es de gran dificultad determinarlo de manera clínica, por esto, existen diferentes recomendaciones para el diagnóstico de hipertrofia adenoidea como la radiografía lateral (Babak et al., 2011).

#### **4.6.4 Diagnóstico**

Los médicos siguen utilizando ampliamente tres modalidades en la evaluación de la hipertrofia adenoidea como lo son: síntomas clínicos, endoscopia y radiografía lateral de cabeza y cuello, este es un método estandarizado y además una forma sencilla, económica, fácilmente disponible y reproducible al momento de diagnosticar la obstrucción de las vías respiratorias superiores (Hanzhong et al., 2019).

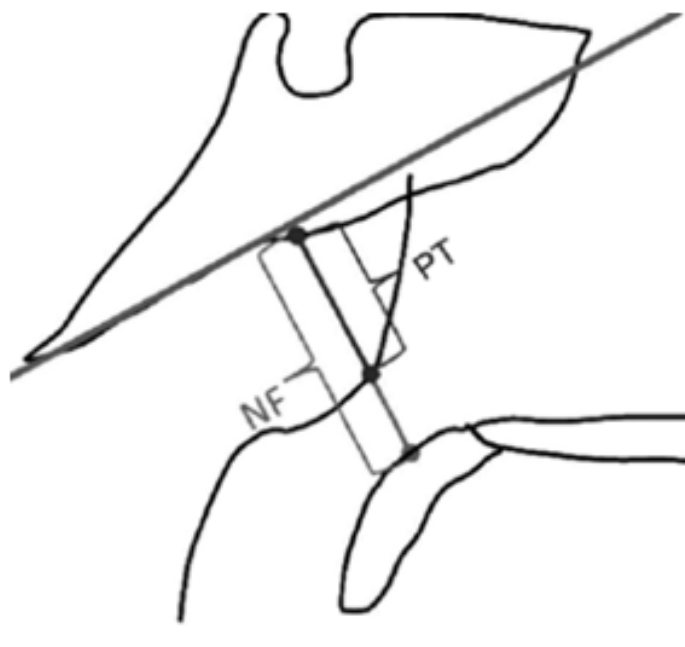


#### 4.6.4.1 Método de Jóhannesson con radiografía lateral de cráneo

Este método mide el espesor de la amígdala faríngea (PT) (mm): este hace referencia a la distancia medida a lo largo de una línea perpendicular hasta el borde óseo superior de la nasofaringe desde el tubérculo faríngeo hasta la convexidad de la amígdala faríngea.

#### Figura 15

*Trazos para la medida de hipertrofia adenoidea según Jóhannesson.*



*Nota: grafico donde se representa los puntos para las medida de hipertrofia adenoidea. Murilo, F. (2012) Reliability of radiographic parameters in adenoid evaluation Brazilian Journal of Otorhinolaryngology.*

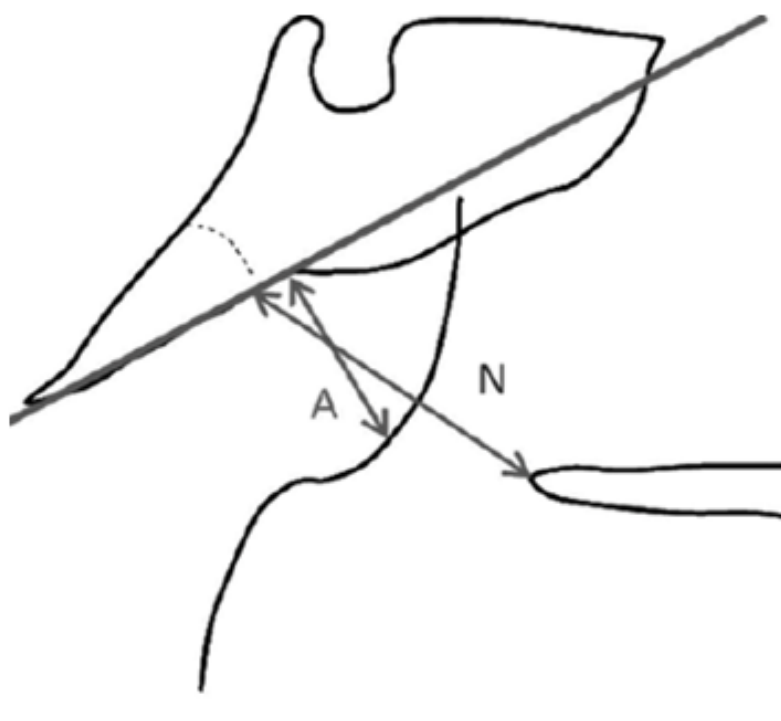
#### 4.6.4.2 Método de Fujioka y colaboradores con rayos X

El método de Fujioka mide la relación de adenoides/amígdalas que en la representación gráfica se observa cómo (A/N): este es relación entre los espesores de las adenoides (A), y de las amígdalas (N), donde A es la distancia a lo largo de la línea perpendicular a la porción recta del borde anterior del hueso basioccipital y el punto de mayor

convexidad de la amígdala faríngea; y N es la distancia entre la porción posterior y superior del paladar duro y del borde anterior de la sincondrosis esfeno-occipital. Las categorías de clasificación de este método son las siguientes: Normal ( $A/N < 0,8$ ) Grande ( $A/N > 0,8$ ).

### Figura 16

*Medidas para el método de Fujioka*

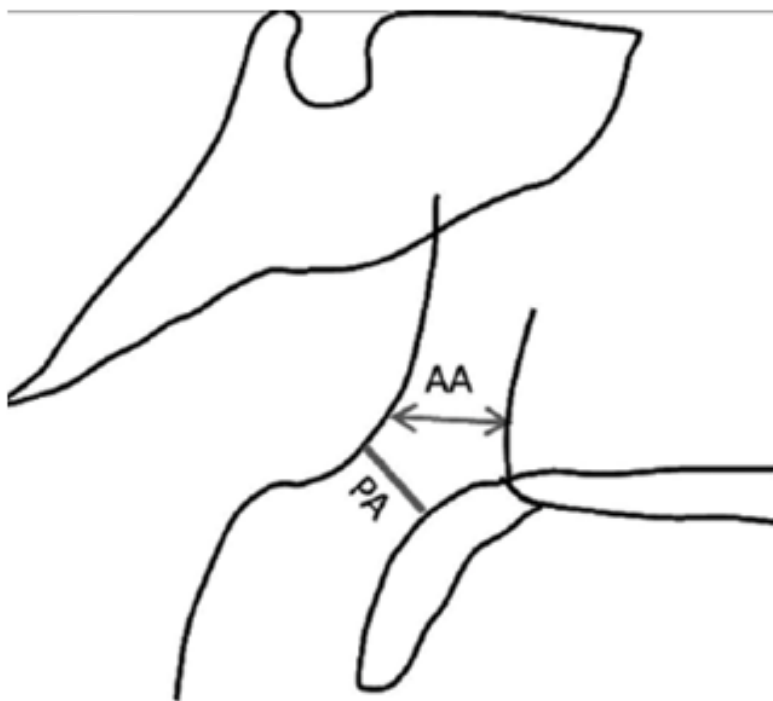


*Nota: puntos para aplicar el método de Fujioka para diagnosticar la hipertrofia adenoidea*  
 Murilo, F. (2012) Reliability of radiographic parameters in adenoid evaluation *Brazilian Journal of Otorhinolaryngology*.

#### 4.6.4.3 Método de Crepeau y colaboradores con rayos X

En este método se conocen las siglas del gráfico de la siguiente manera adenoide antral (AA) (mm): que es la distancia más corta entre la parte más anterior del borde faríngeo y (PA) paso de aire en la pared posterior del antro maxilar situada en el mismo plano que la coana.

*Puntos para la medida de Crepeau y colaboradores*



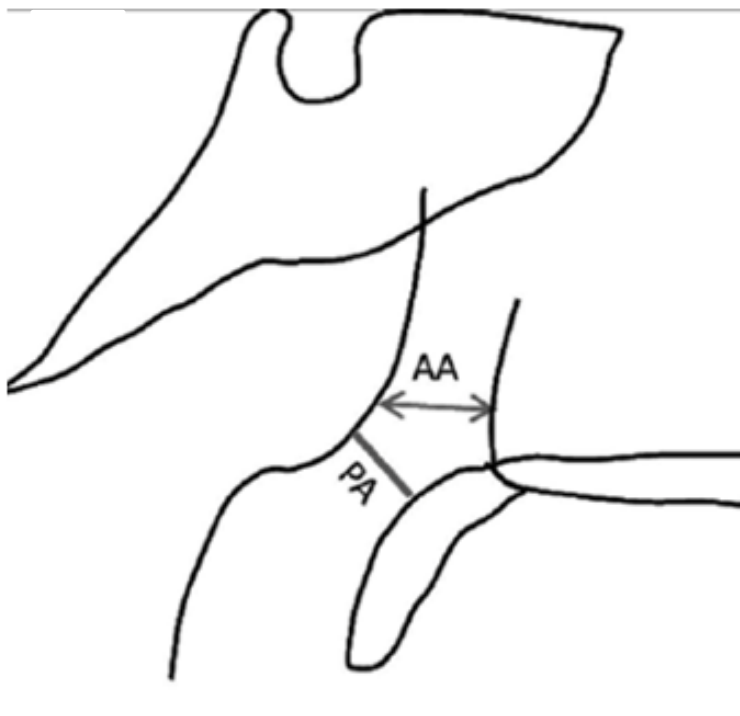
*Nota: medidas en la zona faríngea para el diagnosticar hipertrofia adenoidea según el método de Crepeau y colaboradores. Murilo, F. (2012) Reliability of radiographic parameters in adenoid evaluation Brazilian Journal of Otorhinolaryngology.*

**4.6.4.4 Método de Maw y colaboradores radiografía lateral de cráneo**

Este método se distingue por medir los siguientes puntos, paso de aire (PA) (mm):  
distancia más corta entre la convexidad de la amígdala faríngea y el paladar blando.

**Figura 18**

*Representación gráfica del método de Maw y colaboradores*



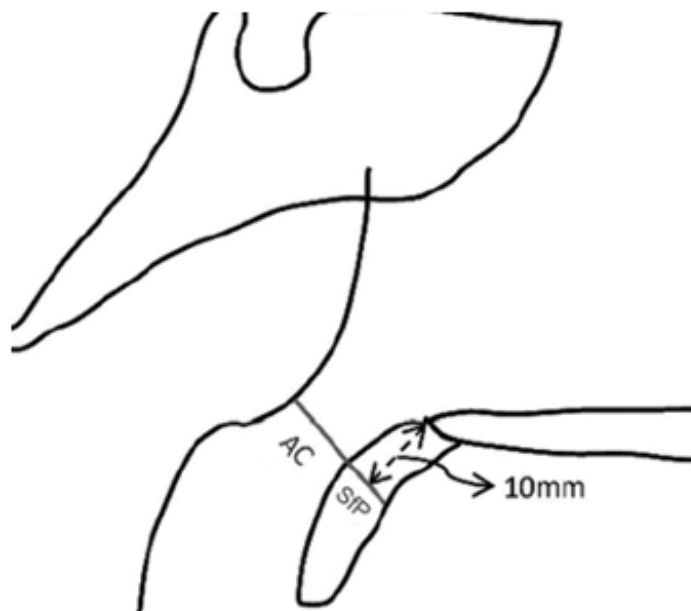
*Nota: parámetros para aplicar el método de Maw y colaboradores para diagnosticar la hipertrofia adenoidea. Murilo, F. (2012) Reliability of radiographic parameters in adenoid evaluation Brazilian Journal of Otorhinolaryngology.*

#### **4.6.4.5 Método de Cohen y Konak**

En el método de Cohen y Konak se debe tener en cuenta los siguientes parámetros para el diagnóstico, columna de aire (AC) (mm): distancia entre el borde posterior del paladar blando a 10 mm de la espina nasal posterior y la curvatura anterior del borde de la amígdala faríngea. Relación columna de aire/paladar blando (AC/SfP): relación entre AC (ver descripción anterior) y SfP, siendo este último el grosor del paladar blando medido a 10 mm de la espina nasal posterior. Pequeñas ( $AC/SfP \geq 1,0$ ), medianas ( $0,5 \leq AC/SfP < 1,0$ ), grandes ( $AC/SfP < 0,5$ ).

## Figura 19

*Representación de Cohen y Konak*



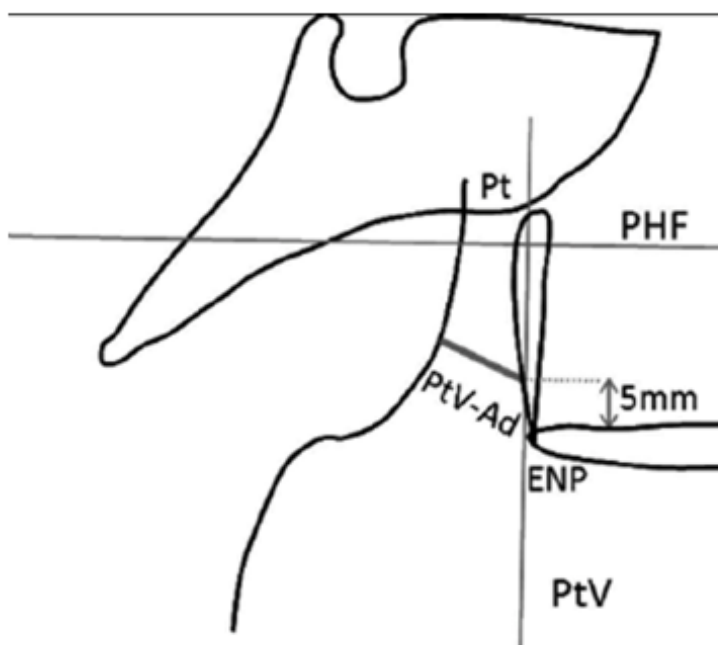
*Nota: medidas que se utilizan para el método de diagnóstico de hipertrofia adenoidea de Cohen y Konak. Murilo, F. (2012) Reliability of radiographic parameters in adenoid evaluation Brazilian Journal of Otorhinolaryngology.*

### 4.6.4.6 Método de Schulhof con telerradiografía

Para poder aplicar este método se debe tener en cuenta los siguientes puntos morfométricos PtV-Ad (mm): la distancia más corta entre el borde de las adenoides y el PtV (5mm por encima de la espina nasal posterior). PHF: plano horizontal de Frankfurt; Pt: pterigoideo (punto situado en la intersección entre el borde inferior del agujero redondo y la porción posterior de la pterigopalatina); PtV: pterigoideo vertical (línea perpendicular al PHF en relación con Pt); PtV-Ad: distancia entre el borde de la amígdala faríngea y PtV.

## Figura 20

Representación gráfica del método de Schulhof



*Nota: medidas tomadas para realizar el método de Schulhof para diagnosticar la hipertrofia adenoidea Murilo, F. (2012) Reliability of radiographic parameters in adenoid evaluation Brazilian Journal of Otorhinolaryngology.*

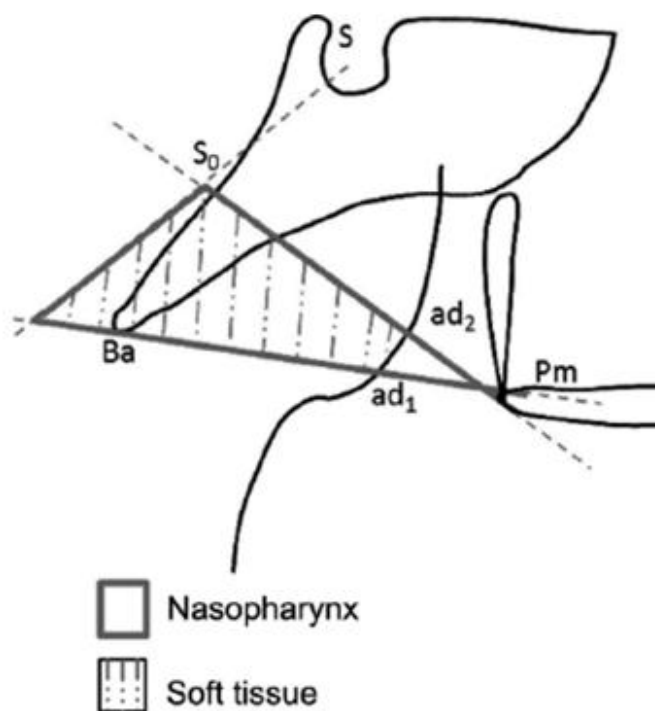
### 4.6.4.7 Método de Linder-Aronson y Leighton

Este método para la evaluación de la hipertrofia adenoidea, utiliza los siguientes parámetros: profundidad sagital (1) de la vía aérea (Pm-ad1) (mm). Profundidad sagital (2) de la vía aérea (Pm-ad2) (mm). Espesor del tejido blando (1) (ad1-Ba) (mm). Espesor del tejido blando (2) (ad2-S0)(mm). Área de tejido blando (Ad/Nf) (%): Profundidad sagital de la nasofaringe ósea (Pm-Ba) (mm). S: silla (situada en el centro geométrico de la sellaturcica); Ba: basión; S0: punto medio en la distancia entre S-Ba; Pm: pterigomaxilar; ad1: intersección entre

la línea Pm-Ba y el borde de la amígdala faríngea; ad<sub>2</sub>: intersección entre la línea Pm-S<sub>0</sub> y el borde de la amígdala faríngea.

### Figura 21

*Representación del método de Linder-Aronson y Leighton*



*Nota: esquema para realizar el método de diagnóstico de hipertrofia adenoidea propuesto por Linder-Aronson y Leighton. Murilo, F. (2012) Reliability of radiographic parameters in adenoid evaluation Brazilian Journal of Otorhinolaryngology.*

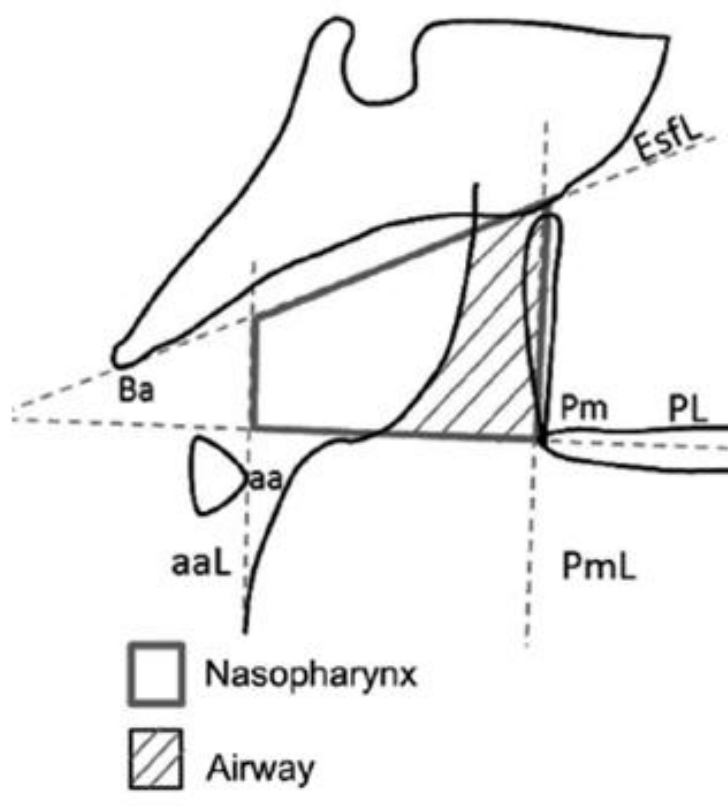
#### 4.6.4.8 Método de Handelman y Osborne

El método de Handelman y Osborne utiliza el área de la vía aérea nasofaríngea (Npaa), Ba: basió (el punto más inferior sobre el borde anterior del foramen magnum); EsfL: línea esfenoidal (tangente al borde inferior del hueso esfenoides en relación conBa); PL: línea palatina (desde la espina nasal anterior a la posterior); Pm: pterigomaxilar (la intersección entre el borde del suelo nasal y el borde posterior del maxilar); PmL: línea pterigomaxilar (perpendicular a PL

en relación con Pm); aa: atlas anterior (punto más anterior del atlas); aaL: línea del atlas anterior (perpendicular a PL en relación con aa).

## Figura 22

*Representación del método de Handelman y Osborne*



*Nota: parámetros para realizar el diagnóstico de hipertrofia adenoidea según Handelman y Osborne. Murilo, F. (2012) Reliability of radiographic parameters in adenoid evaluation Brazilian Journal of Otorhinolaryngology*

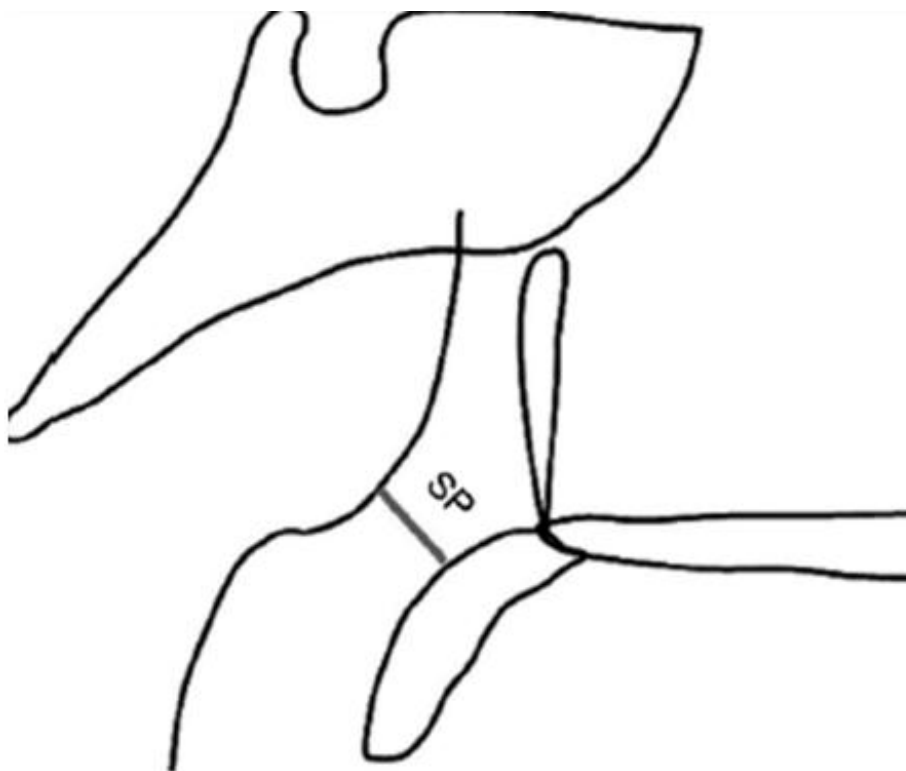
### 4.6.4.9 Método de McNamara Jr

Faringe superior (SP) (mm): distancia más corta entre un punto del borde superior del paladar blando y un punto del borde de la faringeal tonsil (Figura 1D). Categorización de la vía aérea (C-McNamara): "No obstructiva" ( $SP > 5$ ), "Aparentemente obstructiva" ( $SP \leq 5$ ).



**Figura 23**

*Representación del método de McNamara Jr*



*Nota: esquema en el cual se representa los parámetros para el diagnóstico de hipertrofia adenoidal según el método de McNamara Jr. Murilo, F. (2012) Reliability of radiographic parameters in adenoid evaluation Brazilian Journal of Otorhinolaryngology.*

## 5. Metodología

### 5.1 Tipo de Estudio

El enfoque metodológico de esta investigación se conoce como revisión de alcance o revisión narrativa, en inglés (Scoping Review).

### 5.2 Procedimiento

Para el desarrollo de esta revisión se siguió la metodología recomendada por Gómez y Suarez, 2020; teniendo en cuenta las siguientes etapas:

- 1) Definición de preguntas orientadoras
- 2) Identificación de estudios
- 3) Selección de los estudios que cumplan con los criterios de selección
- 4) Extracción y valoración de los datos y la evidencia
- 5) Síntesis y difusión de los resultados.

El protocolo manejado es una adaptación del formato PRISMA para revisiones de alcance, diseñado por Liberati (2009) conocido como PRISMA Scr, esto para mejorar la calidad metodológica de los estudios.

#### 5.2.1 Etapa 1: Definición de preguntas orientadoras

Para dar cumplimiento al objetivo de esta revisión se diseñaron preguntas orientadoras para la extracción de la información de los artículos científicos, las siguientes preguntas orientadoras conducirán este estudio:

1. ¿En qué países y cuál ha sido la muestra (n) en la cual se han desarrollado los estudios sobre la hipertrofia adenoidea y su relación con alteraciones craneofaciales y de los maxilares?
2. ¿Qué medios y que métodos emplearon estos estudios para el diagnóstico de la hipertrofia adenoidea?
3. ¿Cuáles son las alteraciones craneofaciales que se reportan en presencia de hipertrofia adenoidea?
4. ¿Cuáles son las alteraciones maxilares que se reportan por hipertrofia adenoidea?

#### 5.2.2 Etapa 2: Identificación de los estudios:

##### 5.2.2.1 Fuentes de información:

La revisión comprendió una búsqueda de artículos científicos publicados en las bases de datos: Pubmed, Science Direct y Web of Science desde el año 2010 hasta la fecha. Se utilizó este periodo de tiempo para incluir artículos pioneros donde se relacionó la hipertrofia adenoidea las alteraciones craneofaciales y de los maxilares, así como, los métodos utilizados para su diagnóstico.

Se utilizaron los términos Mesh: “adenoid hypertrophy”, “adenoidal hypertrophy”, “adenoid vegetations”, “enlarged adenoids”. Los resultados de la búsqueda se muestran en la tabla 1

**Tabla 1.**

*Algoritmos utilizados para la búsqueda en las bases de datos*

<b>ALGORITMO</b>	<b>RESULTADOS DE BÚSQUEDA</b>	<b>Pubmed</b>	<b>Science Direct</b>	<b>Web of Science</b>	<b>TOTAL</b>
Adenoid hypertrophy	Resultados	66	693	484	1243
Adenoidal hypertrophy	Resultados	66	245	158	469
Adenoid vegetations	Resultados	4	63	2	69
Enlarged adenoids	Resultados	68	24	93	185
Total	Resultados	204	1025	737	1966

*5.2.2.2 Criterios de elegibilidad:* Para la selección de los artículos se siguieron los siguientes criterios:

- Artículos publicados en idioma inglés y español
- Artículos que abordaran la relación entre la hipertrofia adenoidea y las alteraciones craneofaciales.
- Estudios que relacionaron la hipertrofia adenoidea y las alteraciones de los maxilares.
- Artículos que aportaran el método de diagnóstico de la hipertrofia adenoidea.
- Se incluyeron estudios descriptivos correlacionales, estudios retrospectivos, prospectivos, de revisión, estudios transversales, observacionales.

*5.2.2.3 Criterios de Exclusión:*

- Artículos duplicados
- Documentos no descargables
- Estudios de revisión., artículos editoriales, libros, capítulos de libros, comunicaciones breves, informes científicos y documentos afines.

*5.2.3 Etapa 3: Selección de los estudios*

Este proceso fue realizado por dos revisores de manera independiente, utilizando el programa Ryyan; cada uno de los cuales realizó la búsqueda en las bases de datos con las

ecuaciones determinadas. En el caso de encontrar un desacuerdo, el asesor revisó los artículos y de manera conjunta se determinó su inclusión.

La selección de los estudios sigue un proceso similar a las directrices PRISMA adaptadas para revisiones de alcance (Liberty, 2009), la cual se muestra en la figura 26

#### *5.2.4 Etapa 4: Extracción de datos*

Se siguieron los lineamientos Aromataris (2020), para lo cual se creó un instrumento en Excel para la extracción de los datos de los estudios seleccionados. Los resultados extraídos se clasificaron de acuerdo a las preguntas orientadoras. Este proceso fue desarrollado por 2 integrantes de manera independiente.

#### *5.2.5 Etapa 5: análisis, síntesis y difusión de resultados*

En esta etapa desde el instrumento creado en Excel se realizó la descripción de los tópicos seleccionados desde la hipertrofia adenoidea, como título del documento, objetivo de la investigación, población, muestra, localización de la muestra, resultados, enfoque metodológico, fecha y tipo de publicación, forma de diagnóstico, relación con cambios craneofaciales y dentales.

Se presentan los resultados mediante tablas, gráficas y mapas. Se sintetizaron los hallazgos de los artículos dando respuesta a las preguntas orientadoras elaboradas con anterioridad.

#### *5.2.6 Aspectos Éticos*

Este estudio no está realizado en seres humanos bajo la resolución 8430 de 1993 para investigaciones de salud, no representa ningún riesgo para la población de estudio

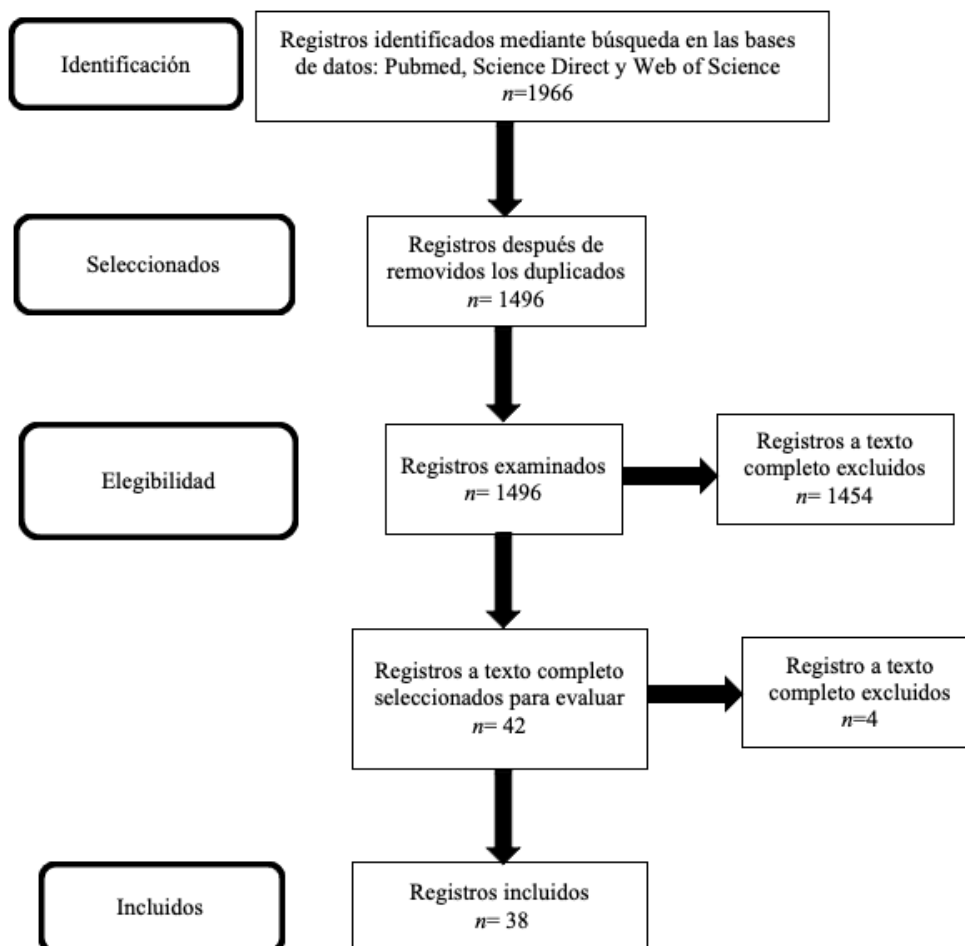
## 6. Resultados

Se realizó una búsqueda exhaustiva de artículos que reportaron la relación de la hipertrofia adenoidea con las anomalías craneofaciales y de los maxilares, se utilizó los sistemas de búsqueda Pubmed, Science Direct y Web of Science, donde encontramos 1966 artículos en total, después de hacer la remoción de artículos repetidos, artículos que no cumplieran con los criterios de inclusión, obtuvimos un total de 38 artículos.

De los 38 artículos seleccionados, 17 fueron estudios descriptivos correlacionales, 12 estudios experimentales, 1 estudio prospectivo, 8 estudios descriptivos

### Figura 24

Diagrama de flujo de adaptación Protocolo PRISMA



*Nota: Diagrama de flujo. Proceso en la identificación, el cribado, la selección y la inclusión de los trabajos científicos utilizados en la revisión bibliográfica.*

### **6.1 Países y n de las muestras de los estudios seleccionados**

Los estudios han sido desarrollados en diferentes países, se identificaron muestras de todos los continentes tanto de países europeos, como asiáticos, africanos y norteamericanos. Los estudios se han realizado sobre distintos grupos étnicos: jóvenes y población infantil; encontramos que los estudios con más tamaño de muestra se han realizado en países como China (n= 2360), Corea del sur (n=1.083), Brasil (n=760), Nigeria (n=625), Irán (n=355), Senegal (n=336) y Polonia (312). En la tabla 1, se describen los estudios por países y distribución de la muestra, ver tabla 2.

#### **Tabla 2**

*Distribución general de la muestra por país de origen*

Autores	Año	Población	Muestra N
Acar et al.	2014	Turquía	N: 46
Diouf et al,	2015	Senegal	N: 80
Poddebbniak et.al	2019	Polonia	N: 236
Doiuf et al.	2015	Senegal	N: 80
Dioufa et.al	2018	Senegal	N: 80
Murilo et al	2014	Brasil	N: 120
Iwasaki et al.	2017	Japón	N: 64
Kolo et al.	2010	Nigeria	N: 51
Kolo et al.	2011	Nigeria	N: 34
Murilo et al.	2012	Brasil	N: 40
Nunes et al.	2010	Brasil	N: 114

Osiatuma et al.	2015	Nigeria	N: 180
Park et al.	2016	Nueva Zelanda	N: 58
Souki et al.	2012	Brasil	N: 86
Vieira et al.	2012	Brasil	N: 44
Yoon et al.	2014	Japón	N: 50
Malik et al.	2013	Pakistán	N: 55
Pérez et al.	2020	Chile	N: 35
Pacheco et al.	2016	Canadá	N:
Feng, x et al.	2021	China	N: 92
Ant, a et al.	2017	Turquía	N: 55
Ardehali et al.	2016	Irán	N: 104
Liu j et al.	2021	China	N: 1023
Baroni et al.	2011	Italia	N: 60
Bérgamo et al.	2014	Brasil	N: 41
Feres et al.	2012	Brasil	N: 120
Diouf et al	2019	Senegal	N: 96
Feng x, et al	2015	China	N: 55
Zhao et al.	2021	China	N: 937
Wang et al.	2021	China	N: 73
Gholinia	2019	Iran	N: 251
Franco L, et al.	2015	Brasil	N: 226
Kim et al.	2015	Corea del sur	N: 1083
Osiatuma	2015	Nigeria	N: 180
Sarma	2019	India	N: 50
Osiatuma	2017	Nigeria	N: 180



## 6.2 Métodos de diagnósticos de la hipertrofia adenoidea

De los 38 artículos revisados el 23,65 % utilizaron el método de Fujioka et al., (1973) para el diagnóstico de la hipertrofia adenoidea; el 21,05% usa el método Cohen y Konak, en menor porcentaje usaron los métodos de Linder –Aronson, el método de Elwany, el método de Brodsky, el método de Hendelman-Osborne y el método de McNamara. 7 de los estudios utilizaron métodos independientes realizados por cada autor, ver tabla 3.

**Tabla 3**

*Métodos para diagnosticar la hipertrofia adenoidea*

Método	Muestra	Estudios
FUJIOKA	1636	Acar et al.,2014- Murilo et al., 2014- Iwasaki et al.,2017-Kolo et al.,2010- Murilo et al.,2012-Feng, x et al.,2021-Feng x, et al.,2015-Zhao et al.,2021- Wang et al.,2021-Gholinia et al.,2019
Elwany et al.	1.097	Kolo et al.,2011- Murilo et al.,2012- Liu j et al.,2021
Friedman	1083	Kim et al.,2015 Diouf et al., 2015 - Doiouf et al., 2015- Dioufa et al.,2018-Murilo et al.,2012- Vieira et al.,2012- Malik et al.,2013- Ardehali et al.,2016-Diouf et al.,2019
COHEN Y KONAK	536	
Brodsky – koch	262	Nunes et al., 2010 - Pérez et al.,2020-Franco L, et al.,2015
LINE – ARONSON	182	Souki et al.,2012- Diouf 2019
Haldeman – osborne	136	Souki et al.,2012- Yoon et al.,2014
McNamara	120	Souki et al.,2012 - Feres et al.,2012

## 6.3 Medios diagnósticos empleados para el diagnóstico de la hipertrofia adenoidea

Para el diagnóstico de la hipertrofia adenoidea, de los 38 artículos presentes en esta revisión el 65% usaron radiografía cefalométrica o de perfil convencional, seguido de un 9% que usaron el método más actual el Cone – beam, seguido de endoscopia con un 2.2 % y finalmente la nasofaringoscopia con un 2%. Ver tabla 4.

**Tabla 4***Medios diagnósticos usados*

<b>Método</b>	<b>Muestra</b>	<b>Estudios</b>
<b>Cefalometría lateral</b>	3.995	Acar et al.,2014 - Poddebbniak et.al.,2019 - Doiouf et al., 2015 - Dioufa et.al.,2018 - Murilo et al.,2014 - Iwasaki et al.,2017 - Kolo et al.,2010 - Kolo et al.,2011 - Murilo et al.,2012 - Nunes et al.,2010 - Park et al.,2016 - Souki et al.,2012 - Vieira et al.,2012 - Yoon et al.,2014 - Malik et al.,2013 - Pérez et al.,2020 - Feng, x et al.,2021 - Ant, a et al.,2017 - Ardehali et al.,2016 - Liu j et al.,2021 - Baroni et al.,2011 - Bérghamo et al.,2014 - Feres et al.,2012 - Diouf et al.,2019 - Zhao et al.,2021 - Wang et al.,2021 – Gholinia et al.,2019 - Franco L, et al.,2015 - Kim et al.,2015 - Sarma et al.,2019
<b>Cone - beam</b>	1629	Pacheco et al.,2016 - Feng, x et al.,2021 - Feng x, et al.,2015
<b>endoscopia</b>	1179	Acar et al.,2014 - Kim et al.,2015 - Sarma et al.,2019

**6.4 Características craneofaciales y maxilares en presencia de hipertrofia adenoidea**

De los 38 artículos citados en esta revisión 10 registran evidencia de cambios craneofaciales en presencia de hipertrofia adenoidea (ver tabla 5); donde se evidenció pacientes con un patrón esquelético dolicofacial, patrón de crecimiento vertical con una altura facial anterior inferior aumentada y, disminución de la altura facial posterior (Baroni., et al 2011;Young et al., 2014; Bérghamo et al., 2014). Así mismo se reporta que los niños con respiración oral crónica presentan rasgos faciales predominantes como altura facial anteroinferior aumentada, surco mentolabial profundo (Poddebbniak et al., 2019), distancia media

entre el hueso esfenoides y la espina nasal posterior aumentado, expresando un perfil más convejo (Park et al. 2016).

En cuanto a la posición mandibular se informa de un aumento de la inclinación hacia abajo y hacia atrás de plano mandibular, el punto pogonión en una posición más adelantada con respecto al plano de Frankfurt (Diouf et al. 2015). Además, estos pacientes presentan una hipoplasia mandibular, retrognatismo mandibular y paladar profundo en comparación con pacientes sin antecedentes de obstrucción de la vía aérea por agrandamiento adenoideo (Ardehali et al. 2016). En cuanto a las medidas cefalométricas, se reporta valores alterados de los ángulos SNA, SNB y ANB (Wang et al., 2021).

Siete de los 38 artículos refieren cambios presentados en las arcadas dentales; el agrandamiento de las amígdalas y los adenoides puede estar asociado a maloclusiones de clase II, ya que revelaban una elevada asociación con perfiles fáciles convejos, evidenciando oclusión de las arcadas dentales en clase II según la clasificación de (Angle 1939); estos resultados se muestran independiente del sexo (Baroni et al., 2011; Bérnago et al., 2014; Yoon et al., 2014; Diouf et al., 2015; Nunes et al., 2010; Otsiauma et al., 2015; Pérez et al., 2020).

Se reporta mayor inclinación del plano mandibular hacia abajo y hacia atrás (Bérnago et al., 2014; Yoon et al., 2014); así como, retrusión de la mandíbula con respecto a la base craneal, aumento de la inclinación mandibular y palatina, y disminución transversal del paladar (Baroni et al., 2011). Además, se presenta una rotación horaria de la parte anterior del maxilar, una posición hacia abajo y adelante de la región anterior del cuerpo mandibular (Baroni et al., 2011; Poddebniak et al., 2019).

La hipertrofia adenoidea es reportada como una de las principales causas de la obstrucción respiratoria, este tipo de respiración de manera prolongada genera alteraciones

musculares y posturales, en consecuencia, provoca cambios esqueléticos que afectan la morfología, la posición y la dirección del crecimiento tanto del maxilar como la mandíbula (Baroni, 2011). Los niños que presentan hipertrofia adenoidea suelen presentar una serie de síntomas denominados en la literatura como facies adenoidea o síndrome de cara larga; esto niños son pálidos, apáticos, con dificultad para la concentración y se fatigan con bastante facilidad (Poddebniak et al., 2019).

Tres artículos de los 38 citados en este trabajo evidencian los cambios craneofaciales que se relacionan con el cambio de las vías respiratorias, donde el efecto del agrandamiento del tejido adenoideo en el complejo naso-maxilar, desarrollan un cambio de postura en la cabeza, la lengua y los músculos faciales (Ant et al., 2017; Diouf et al., 2015; Diouf et al., 2018); como también incompetencia labial (Poddebniak et al., 2019). Las causas ambientales de la maloclusión, incluida la mordida abierta, puede incluir la succión digital, disfunción de la lengua, crecimiento vertical excesivo, distrofia muscular (Yoon et al., 2014). El agrandamiento de las adenoides acompañado de agrandamiento amigdalino puede contribuir a la proyección hacia delante de la lengua con el consiguiente empuje de los dientes anteriores inferiores (Poddebniak et al., 2019; Park et al., 2016). Esto explica la evidencia de maloclusiones de clase III (Nunes et al., 2010) La aparición de la clase II división 1 es más frecuente entre los sujetos con hipertrofia adenoidea (Osiatuma et al., 2015).

Así mismo, se ha evidenciado una distancia intercanina menor en los niños con respiración oral (Vieira et al., 2012); pero, no se evidencia asociaciones entre el grado de hipertrofia adenoidea y cambios en el overjet, el overbite, la distancia intermolar, distancia interpremolar e intercanina del maxilar inferior (Pérez et al., 2020).

La dimensión sagital, así como la longitud posterior de la arcada inferior fue significativamente menor en los sujetos que presentaban adenoides hipertróficas, la sobremordida también presentó una diferencia significativa según el grado de hipertrofia adenoidea (Diouf et al 2019). La mordida abierta anterior, la mordida cruzada posterior y las maloclusiones de Angle se encontraron en niños con hipertrofia adenoidea acompañados de hipertrofia amigdalina, así mismo estos sujetos presentaban características faciales alteradas, como desviaciones de línea media y mandibulares (Kim et al., 2015).

**Tabla 5**

*Cambios craneofaciales y maxilares en presencia de hipertrofia adenoidea*

<b>Cambios craneofaciales</b>	<b>Muestra</b>	<b>Estudios</b>
<b>Perfil convejo</b>	512	Bérgamo et al., 2014 – Baroni et al., 2011 - Park et al. 2016 - Diouf et al., 2015 - Gholinia et al.2019
<b>Inclinación hacia abajo y hacia atrás del plano mandibular</b>	283	Yoon et al., 2014 – Baroni et al.,2011 - Diouf et al., 2015 - Wang et al., 2021
<b>Paladar profundo</b>	491	Baroni et al., 2011- Poddebniak et al., 2019 - Ardehali et al. (2016)
<b>Mordida abierta</b>	286	Yoon et al., 2014 - Poddebniak et al., 2019
<b>Proinclinación de incisivos inferiores</b>	541	Yoon et al., 2014 - Baroni, 2011 - Ardehali et al. (2016) - Poddebniak et al., 2019

## 7. Discusión

Este trabajo pretende analizar las publicaciones sobre la relación entre la hipertrofia adenoidea y el desarrollo de alteraciones craneofaciales, el desarrollo de los maxilares y los métodos utilizados en su diagnóstico. La búsqueda inicial arrojó un total de 1966 artículos identificados, después de los criterios de exclusión se seleccionaron 38 artículos. Las ecuaciones de búsqueda fueron “Adenoid AND hypertrophy”, “Adenoidal AND hypertrophy”, “Adenoid AND vegetations”, “Enlarged AND adenoids” estos fueron los parámetros de búsqueda que aportaron el total de los documentos, sin embargo, una cantidad considerable de artículos fueron descartados ya que se relacionaban débilmente con el tema de interés investigado.

La mayoría de los estudios coinciden que el método diagnóstico más eficaz sencillo y económico es la radiografía cefalométrica o lateral de cráneo, varios autores como Acar et al.,2014 - Poddebbniak et.al.,2019 - Doiouf et al., 2015 - Dioufa et.al.,2018 - Murilo et al.,2014 - Iwasaki et al.,2017 - Kolo et al.,2010 - Kolo et al.,2011 - Murilo et al.,2012 coinciden en su fácil aplicabilidad y reproducibilidad tanto en especialistas en otorrinolaringología, especialistas en radiología, especialistas en pediatría y especialistas en ortodoncia; a diferencia de la endoscopia que es un método eficaz pero presenta dificultades en el momento de realizarse en pacientes pediátricos.

La endoscopia nasal es un instrumento para diagnosticar que se caracteriza por ser un método seguro, fiable y fácilmente tolerado si se usan los equipos de manera adecuada; ofrece resultados precisos, aunque, puede presentarse mucha subjetividad en el diagnóstico. Además, es difícil de utilizar en paciente pediátrico y no siempre los evaluadores cuentan con un

especialista en otorrinolaringología que los ayude a evaluar el tejido adenoideo y así generar un diagnóstico con mayor precisión (Acar M., 2014)

Otro medio encontrado fue el Cone-beam, el cual presenta una excelente confiabilidad en el análisis individual del especialista, sin embargo, cuando se evaluó la precisión entre varios ortodoncistas se demostró que existe poca fiabilidad diagnóstica. Esto puede suceder por los diferentes niveles de experiencia en el manejo del Cone-beam, el software de imágenes utilizado y el conocimiento de la anatomía afectando la precisión del diagnóstico; otro de los problemas hallados es el componente económico debido a su alto costo en el continente latinoamericano (Pereira et al., 2016)

Por otro lado los métodos más utilizados para el diagnóstico de la hipertrofia adenoidea son el método de Fujioka y el método de Cohen y Konak, esto se debe a la facilidad al momento de hallar los puntos característicos para cada análisis, como son: espinal nasal posterior, punto basioccipital, sincondrosis esfeno-occipital y el punto mayor convejidad de la amigdala faríngea (Murilo et al., 2014).

Los cambios craneofaciales característicos en los pacientes con hipertrofia adenoidea son: plano mandibular inclinado hacia abajo y hacia atrás, altura facial anteroinferior aumentada, perfil convejo, aumento del ángulo góniaco, patrón esquelético dolicofacial, hipoplasia mandibular o retrognatismo mandibular, esto se debe al obstrucción del correcto funcionamiento de la matriz funcional, lo que genera un desarrollo alterado del craneofacial (Huynh et al., 2011).

El patrón de crecimiento de características hiperdivergentes, se presentan por una rotación excesiva del plano mandibular hacia abajo y atrás, hipoplasia mandibular, altura facial aumentada por falta adecuada correlación del maxilar superior e inferior, ya que el paciente

presenta la boca abierta de manera permanente, para compensar la obstrucción generada por la hiperplasia adenoidea.

Las alteraciones en los maxilares se presentan por los cambios posturales de la cabeza del paciente para mejorar la permeabilidad al momento de respirar, esta adaptación hace que se generen variaciones en el crecimiento y desarrollo del complejo orofacial, como son: proinclinación excesiva de los incisivos inferiores, ya que la lengua toma una posición más baja, apoyándose en la cara lingual de los dientes combinado con una mordida abierta anterior, también se afecta el selle labial, la posición de los labios que se evidencian con proquelia, o biproquelia a causa de la posición de los maxilares y los dientes incisivos, exposición inadecuada del incisivo, afectando así la estética del paciente.



## 8. Conclusiones

La obstrucción de la vía aérea debido a la hipertrofia adenoidea, genera cambios compensatorios en los niños para generar más permeabilidad al momento de respirar, éste hábito puede generar una deformidad dentoalveolar caracterizada por hipoplasia maxilar prognatismo mandibular, estrechamiento de los arcos dentales, apiñamiento dental severo, impactación dentaria y mordida abierta anterior, la radiografía lateral de cráneo es el medio diagnóstico más utilizado por los especialistas, por su fácil acceso, por la economía y la facilidad de aplicar el diagnóstico, aunque se debe tener bastante precaución ya que la experiencia del profesional es para disminuir el margen de error y así dar el plan de tratamiento más acertado.

El método de Fujioka es el de mayor aplicabilidad por los especialistas, esto se debe a su simplicidad y rapidez por la facilidad de ubicar los puntos cefalométricos, y por la sencillez al momento de realizar un diagnóstico, además se combina de manera sencilla con la radiografía lateral de cráneo, otra característica importante, es que los pacientes acceden fácilmente a este procedimiento ya que es poco invasivo y no presenta ningún tipo de incomodidad. Para nosotros como Ortodontistas es un examen importante por su accesibilidad y economía para todos los pacientes, esto nos ayuda a intervenir de manera temprana las alteraciones craneofaciales y de los maxilares en los niños, mejorando así su calidad de vida.

## **9. Recomendaciones**

Se recomienda implementar un apartado en la histórica clínica para realizar el diagnóstico de hipertrofia adenoidea, es un método sencillo y que puede ser de mucha utilidad para contribuir a un desarrollo craneofacial más adecuado en los niños.

Es importante conocer las características de la hipertrofia adenoidea, al momento de hacer un diagnóstico de Ortodoncia, ya que esta anomalía puede generar cambios significativos en las arcadas maxilares.

## 10. Bibliografía

- Aguilar, J. (2018). *Bacteriología II*. Chimbote: Universidad San Pedro.
- Albuquerque, E., Balzarini, D., Ando, E., Ishikawa, K., Simionato, M., Holzhausen, M., & Mayer, M. (2018). Probiotics alter the immune response of gingival epithelial cells challenged by *Porphyromonas gingivalis*. *Journal Periodontal Research*, 1-13.
- Alexander, F. (2014). Mecanismos inmunológicos implicados en la patología del asma alérgica. *Revista Facultad de Medicina*, 62(2), 265-277.
- Almaguer, A., Jacobo, V., Sánchez, L., Lara, M., Alcántara, E., & Ximénez, L. (2005). Descripción de la microbiota subgingival de sujetos mexicanos con periodontitis. *Revista Odontológica Mexicana*, 9(1), 7-15.
- Alshareef, A., Attia, A., Almalki, M., Alsharif, F., Melibari, A., Mirdad, B., . . . Dardir, A. (2020). Effectiveness of Probiotic Lozenges in Periodontal Management of Chronic Periodontitis Patients: Clinical and Immunological Study. *Eur J Dent*, 14(2), 281-287.
- Baeza, M., Garrido, M., Hernández, P., Dezerega, A., García, J., Strauss, A., . . . Hernández, M. (2016). Diagnostic accuracy for apical and chronic periodontitis biomarkers in gingival crevicular fluid: an exploratory study. *J Clin Periodontol*(43), 34-45.
- Banas, J., & Drake, D. (2018). Are the mutans streptococci still considered relevant to understanding the microbial etiology of dental caries? *BMC Oral Health*, 18(1), 129.
- Bascones, A., Aguirre, J., Bermejo, A., Blanco, A., Gay, C., González, M., . . . Vicente, J. (2005). Documento de consenso sobre el tratamiento antimicrobiano de las infecciones bacterianas odontogénicas. *Avances en Odontoestomatología*, 21(6), 311-319.
- Botero, J. (2009). Respuesta inmune en las enfermedades del periodonto: desde salud hasta enfermedad y sus implicaciones terapéuticas. *Revista Facultad de Odontología Universidad de Antioquia*, 21(1), 122-128.

- Cannon, M. (2011). A Review of Probiotic Therapy in Preventive Dental Practice. *Probiotics & Antimicro. Prot*(3), 63–67.
- Caton, J., Armitage, G., Berglundh, T., Chapple, I., Jepsen, S., Kornman, K., . . . Tonetti, M. (2017). A new classification scheme for periodontal and peri-implant diseases and conditions – Introduction and key changes from the 1999 classification. *Journal Of Periodontology*, 89(1), S1-S8.
- Chang, A., Cabrera, M., & García, C. (2020). Determinación de la contaminación bacteriana en conos de gutapercha en una clínica odontológica docente. *Revista Científica Odontológica*, 8(2).
- Corrales, D., & Arias, J. (2020). Los probióticos y su uso en el tratamiento de enfermedades. *Revista Ciencias Biomédicas*, 9(1), 54-66.
- Díaz, J., Yáñez, J., Melgar, S., Álvarez, C., Rojas, C., & Vernal, R. (2012). Virulencia y variabilidad de *Porphyromonas gingivalis* y *Aggregatibacter actinomycetemcomitans* y su asociación a la periodontitis. *Revista Clínica de Periodoncia, Implantología y Rehabilitación Oral*, 5(1), 40-45.
- Duarte, C., Al-Yagoob, A., & Al-Ani, A. (2018). Efficacy of probiotics used as a periodontal treatment aid: A pilot study. *Saudi Dental Journal*.
- Echevarria, J., & Klaus, P. (2018). *Peridoncia Clínica*. Sevilla: SEPA.
- Elizari, Z., & Fernández, F. (2013). Empleo de probióticos en odontología. *Nutrición Hospitalaria*, 28(1).
- Fierro, C., Aguayo, C., Lillo, F., & Riveros, F. (1 de julio de 2017). *Role of probiotics as bacteriotherapy in dentistry: a literature review*. Obtenido de Universidad de Concepción: <http://www.scielo.edu.uy/pdf/ode/v19n30/1688-9339-ode-19-30-00004-en.pdf>

- Gamboa, F., & Herazo, B. (2004). Control Microbiológico sobre Streptococcus Mutal y su Acción Acidogénica. *Revista de la Facultad de Ciencias Pontificia Universidad Javeriana*, 9, 45-55.
- Gómez, R. (2016). *Lectura interpretada del antibiograma en bacterias gram positivas y negativas*. Madrid: Universidad Complutense Madrid.
- Grusovin, M., Bossini, S., Calza, S., Cappa, V., Garzetti, G., Scotti, E., . . . Mensi, M. (2020). Clinical efficacy of Lactobacillus reuteri-containing lozenges in the supportive therapy of generalized periodontitis stage III and IV, grade C: 1-year results of a double-blind randomized placebo-controlled pilot study. *Clinical Oral Investigations*(24), 2015–2024.
- Guilarte, C., & Perrone, M. (2005). Bacterias Periodontopatógenas: Bacilos Anaerobios gran negativos como agentes Etiológicos de la Enfermedad Periodontal. *Acta Odontológica Venezolana*, 43(2), 198-204.
- Hajishengallis, G. (2014). Immunomicrobial pathogenesis of periodontitis: keystones, pathobionts, and host response. *Trends in Immunology*, 35(1), 3-11.
- Haukioja, A. (2010). Probiotics and Oral Health. *European Journal Of Dentistry*, 4(3), 348–355.
- Huiqing, Gou, Xu, C., Lu, L., Xiaoqian, W., & Yan, X. (1 de abril de 2018). *Additional clinical benefits of probiotics as an adjunctive therapy to nonsurgical periodontal treatment of periodontitis: a systematic review and meta-analysis*. Obtenido de Research Square: <https://www.researchsquare.com/article/rs-8791/v2>
- Ikram, S., Hassan, N., Raffat, M., Mirza, S., & Akram, Z. (2018). Systematic review and meta-analysis of double-blind, placebo-controlled, randomized clinical trials using probiotics in chronic periodontitis. *J Invest Clin Dent*(9).
- Iniesta, M., Zurbriggen, M., Montero, E., & Herrera, D. (2011). Los probióticos y sus beneficios terapéuticos. *Periodoncia y Osteointegración*, 21(3), 171-179.

- Isola, G., Polizzi, A., Iorio, V., Alibrandi, A., Ramaglia, L., & Leonardi, R. (2020). Effectiveness of a nutraceutical agent in the non-surgical periodontal therapy: a randomized, controlled clinical trial. *Published(25)*, 1035–1045.
- Jain, N., Jain, G., Javed, S., Iqbal, Z., Talegaonkar, S., Ahmad, F., & Khar, R. (2008). Recent approaches for the treatment of periodontitis. *ELSEVIER*, *13*(21-22), 932-943.
- Jørgensen, M., Keller, M., Kragelund, C., Hamberg, K., Ericson, D., Henrik, C., & Twetman, S. (2016). Lactobacillus reuteri supplements do not affect salivary IgA or cytokine levels in healthy subjects: A randomized, double-blind, placebo-controlled, cross-over trial. *Acta Odontologica Scandinavica*, *74*(5), 399-404.
- Köll, P., Mändar, R., Leibur, E., Marcotte, H., Hammarström, L., & Mikelsaar, M. (2005). Oral lactobacilli in chronic periodontitis and periodontal health: species composition and antimicrobial activity. *Oral Microbiol Immunol*, *20*(6), 354-361.
- Kumar, S., & Madurantakam, P. (2017). Limited evidence shows short-term benefit of probiotics when used as an adjunct to scaling and root planing in the treatment of chronic periodontitis. *Evidence-Based Dentistry volume*(18), 109–110.
- Laleman, I., Pauwels, M., Quirynen, M., & Teughels, W. (2019). A dual-strain Lactobacilli reuteri probiotic improves the treatment of residual pockets: A randomized controlled clinical trial. *Journal of Clinical Periodontology*(47), 3–53.
- Martínez, M. (2014). *Cuantificación de Porphyromonas gingivalis, Prevotella intermedia y Aggregatibacter actinomycetemcomitans por PCR en tiempo real en pacientes sanos, con gingivitis y periodontitis crónica. Trabajo de grado* . Bogotá: Universidad Javeriana.
- Mayanagi, G., Kimura, M., Nakaya, S., Hirata, H., Sakamoto, M., Benno, Y., & Shimauchi, H. (2009). Probiotic effects of orally administered Lactobacillus salivarius WB21-containing tablets on periodontopathic bacteria: a double-blinded, placebocontrolled, randomized clinical trial. *Journal of Clinical Periodontology*, *36*(6), 506-513.

- Morales, A., Carvajal, P., Silva, N., & Hernández, M. (2016). Clinical Effects of *Lactobacillus rhamnosus* in Non-Surgical Treatment of Chronic Periodontitis: A Randomized Placebo-Controlled Trial With 1-Year Follow-Up. *Journal of Periodontology*, 87(8), 944-952.
- Muñoz, K., & Alarcón, M. (2010). Efecto de los probióticos en las condiciones periodontales. *Revista clínica de periodoncia, implantología y rehabilitación oral*, 3(3), 136-139.
- Needleman, I., García, R., Gkrantias, N., Kirkwood, K., Kocher, T., Di Iorio, A., . . . Petrie, A. (2018). Mean annual attachment, bone level, and tooth loss: A systematic review. *Journal of Clinical Periodontology*, 89, S120-S139.
- Papapanou, P., Sanz, M., Buduneli, N., Dietrich, T., & Feres, M. (2017). Periodontitis: Consensus report of workgroup 2 of the 2017 World Workshop on the Classification of Periodontal and Peri-Implant Diseases and Conditions. *J Periodontol*, 89(1), S173-S182.
- Plaza, J., Gil, M., Ruíz, F., & Gil, Á. (2019). Mechanisms of action of probiotics. *Advances in Nutrition*, 10(1), S49–S66.
- Plaza, J., Ruiz, F., Vilchez, L., & Gil, Á. (2017). Evidence of the Anti-Inflammatory Effects of Probiotics and Synbiotics in Intestinal Chronic Diseases. *Nutrients*, 9(6), 555.
- Pudgar, P., Povšič, K., Čuk, K., Seme, K., Petelin, M., & Gašperšič, R. (2021). Probiotic strains of *Lactobacillus brevis* and *Lactobacillus plantarum* as adjunct to non-surgical periodontal therapy: 3-month results of a randomized controlled clinical trial. *Clin Oral Investig*, 25(3), 1411-1422.
- Quintero, P. P. (2011). Presencia de *Porphyromonas gingivalis*, *Tannerella forsythia*, *Treponema denticola* y *Aggregatibacter actinomycetemcomitans* en el biofilm subgingival de pacientes diabéticos tipo 2: estudio transversal. *Revista clínica de periodoncia, implantología y rehabilitación oral*, 4(2), 54-58.
- Rakic, M., Grusovin, M., & Canullo, L. (2016). The Microbiologic Profile Associated with Peri-Implantitis in Humans: A Systematic Review. *Int J Oral Maxillofac Implants*, 31(2), 359-368.

- Ramírez, A., Fernández, I., Nuñez, K., Xiqui, M., & Baca, B. (2014). Networks involving quorum sensing, cyclic-di-GMP and nitric oxide on biofilm production in bacteria. *Revista Argentina de Microbiología*, 46(3), 242-255.
- Ramos, D., Berrocal, C., Cuentas, A., & Castro, A. (2018). Probióticos como posible apoyo en el tratamiento de la periodontitis crónica. *Revista clínica de periodoncia, implantología y rehabilitación oral*, 11(2).
- Rendon, W., Guzmán, I., Torres, I., & Botero, L. (2012). Clinical treatment of a patient with generalized advanced chronic periodontitis at the School of Dentistry of Universidad de Antioquia, Medellín, Colombia. A case report. *Revista Facultad de Odontología Universidad de Antioquia*, 4(1), 151-167.
- Romeo, U., Palaia, G., Botti, R., Leone, V., Rocca, J.-P., & Polimeni, A. (2010). Non-surgical periodontal therapy assisted by potassium-titanyl-phosphate laser: a pilot study. *Lasers Med Sci*, 25(6), 891-899.
- Sakellari, D., Arapostathis, K., & Konstantinidis, A. (2005). Periodontal conditions and subgingival microflora in Down syndrome patients. *Journal of Clinical Periodontology*, 32, 684-690.
- Shah, H., & Collins, M. (1998). Proposal for Reclassification of *Bacteroides asaccharolyticus*, *Bacteroides gingivalis*, and *Bacteroides endodontalis* in a New Genus, *Porphyromonas*. *Microbiology Society*, 38(1).
- Shimauchi, H., Mayanagi, G., Nakaya, S., Minamibuchi, M., Ito, Y., Yamaki, K., & Hirata, H. (2008). Improvement of periodontal condition by probiotics with *Lactobacillus salivarius* WB21: a randomized, double-blind, placebo-controlled study. *Journal Clinical Periodontology*(35), 897-905.
- Song, Y., Liu, C., Bolanos, M., Lee, J., McTeague, M., & Finegold, S. (2005). Evaluation of 16S rRNA sequencing and reevaluation of a short biochemical scheme for identification of clinically significant *Bacteroides* species. *J Clin Microbiol*, 43(4), 1531-1537.



- Stensson, M., Koch, G., Coric, S., Abrahamsson, T., Jenmalm, M., Birkhed, D., & Wendt, L. (2014). Oral Administration of *Lactobacillus reuteri* during the First Year of Life Reduces Caries Prevalence in the Primary Dentition at 9 Years of Age. *Caries Research*(48), 111–117.
- Tekce, M., Ince, G., GURSOY, H., DIRIKAN, S., CAKAR, G., KADIR, T., & YILMAZ, S. (2015). Clinical and microbiological effects of probiotic lozenges in the treatment of chronic periodontitis: a 1-year follow-up study. *J Clin Periodontol*(42), 363– 372.
- Teughels, W., Durukan, A., Ozcelik, O., Pauwels, M., & Quirynen, M. (2013). Clinical and microbiological effects of *Lactobacillus reuteri* probiotics in the treatment of chronic periodontitis: a randomized placebo-controlled study. *Wiley Online Library*, 40(11), 1025-1035.
- Vicario, M. (2012). *Lactobacillus Reuteri Prodentis como agente probiótico en la salud periodontal. Tesis Doctoral* . Catalunya: Universitat Internacional de Catalunya.
- Vicario, M., Santos, A., Violant, D., Nart, J., & Gines, L. (2013). Clinical changes in periodontal subjects with the probiotic *Lactobacillus reuteri* Prodentis: a preliminary randomized clinical trial. *Acta Odontol Scand*, 71(3-4), 813-819.
- Vivekananda, M., Vandana, K., & Bhat, K. (2010). Effect of the probiotic *Lactobacilli reuteri* (Prodentis) in the management of periodontal disease: a preliminary randomized clinical trial. *Journal of Oral Microbiology*, 2(1), 5344.

