



## **Cambios sobre la superficie ocular asociados al uso de extensiones de pestañas**

### **Presentado por:**

Nancy Johanna López Reyes

### **Proyecto de grado presentado como requisito para optar al título de:**

Optómetra

### **Directora Científica:**

Carolina Hernández Camargo, Opt.

### **Director Metodológico:**

Juan Oyasa Moncayo, Opt.

### **Modalidad de grado:**

Investigación disciplinar de campo

### **Línea de Investigación:**

Superficie ocular, córnea y lentes de contacto

### **Grupo de Investigación en Optometría**

**Universidad Antonio Nariño**

**Programa Optometría**

**Facultad Optometría Bogotá DC, Colombia**

**2023**

**Proyecto de Grado**

**NOTA DE ACEPTACIÓN**

El presente proyecto de grado cumple con los requisitos para optar por el título de optómetra.

**Director metodológico**

Juan Oyasa

**Directora científica**

Carolina Hernández

Bogotá D.C. diciembre de 2023

## Tabla de contenido

<b>1. Introducción</b> .....	6
<b>2. Planteamiento del Problema</b> .....	8
<b>2.1 Antecedentes.</b> .....	8
<b>2.2 Descripción del problema</b> .....	11
<b>2.3. Hipótesis</b> .....	12
<b>3. Justificación</b> .....	13
4. Objetivos .....	14
<b>4.1 Objetivo General</b> .....	14
<b>4.2 Objetivos Específicos</b> .....	14
5. Marco Teórico .....	15
<b>5.1. Parte I. Extensión de pestañas.</b> .....	15
<b>5.8. Parte II. Superficie ocular</b> .....	21
<b>5.10. Parte III. Complicaciones asociadas a la superficie ocular.</b> .....	27
<b>5.11.0. Parte IV. Signos y síntomas asociados a superficie ocular.</b> .....	32
<b>5.12.0. Parte V. Diagnóstico y Evaluación de la Superficie ocular.</b> .....	33
6. Metodología .....	37
7. Aspectos Éticos .....	44
8. Resultados .....	46
9. Discusión .....	54
<b>10. Conclusiones</b> .....	56
11. Anexos .....	57
12. Referencias .....	67

**Listado de Ilustraciones**

<i>Ilustración 1. Lifting de pestañas. ....</i>	<i>16</i>
<i>Ilustración 2. Extensión de pestañas pelo a pelo clásica. ....</i>	<i>17</i>
<i>Ilustración 3. Tipo de adhesivo en inserción de pestañas. ....</i>	<i>19</i>
<i>Ilustración 4. Músculo orbicular. ....</i>	<i>23</i>
<i>Ilustración 5. Anatomía de pestañas. ....</i>	<i>24</i>
<i>Ilustración 6. Glándulas de meibomio. ....</i>	<i>25</i>
<i>Ilustración 7. Conjuntiva bulbar. ....</i>	<i>27</i>
<i>Ilustración 8. Blefaritis Anterior. ....</i>	<i>28</i>
<i>Ilustración 9. Blefaritis. ....</i>	<i>29</i>
<i>Ilustración 10. Orzuelo. ....</i>	<i>30</i>
<i>Ilustración 11. Chalazión. ....</i>	<i>30</i>
<i>Ilustración 12. Celulitis preseptal. ....</i>	<i>31</i>

## Listado de tablas

<b>Tabla 1. Resumen de antecedentes .....</b>	<b>10</b>
<b>Tabla 2. Escala de gravedad según Efron para blefaritis anterior.....</b>	<b>28</b>
<b>Tabla 3. Exámenes de Topógrafo Cornea 550 .....</b>	<b>36</b>
<b>Tabla 4.Operacionalización de variables.....</b>	<b>41</b>
<b>Tabla 5 . Registro fotográfico de resultados que abarca las dos técnica de inserción de pestañas .....</b>	<b>49</b>
<b>Tabla 6 . Variables de superficie ocular antes y después de inserción de pestañas de técnica de extensión de pestañas.....</b>	<b>50</b>
<b>Tabla 7. Diferencias en Meibografía, Blefaritis, NiBUT y OSDI antes y después de cada técnica de inserción. ....</b>	<b>53</b>

## 1. Introducción

Las extensiones de pestañas son un popular método estético, que consiste en el aumento de volumen y alargamiento de estos anexos oculares con fines estéticos. El proceso consiste en superponer pestañas sintéticas adheridas con pegamento a las pestañas naturales (1). Este procedimiento estético puede asociarse con cambios en la microbiota ocular, infecciones palpebrales y conjuntivales (2). Masud en su artículo de 2019 informa de los cambios clínicos, donde pacientes sometidas a este tratamiento reportan una variedad de signos y síntomas: prurito, sensación de cuerpo extraño, dolor y ardor ocular. Masud, demuestra en su estudio las complicaciones como blefaritis, dermatitis de contacto, celulitis preseptal, conjuntivitis, queratitis, entre otras (2).

La investigación de mercado de belleza y cuidado personal a nivel mundial en el 2022 indicó que existe una creciente preferencia en el mercado por extensión de pestañas y su popularidad es tan alta que un usuario se las puede adaptar así mismo (3). En general, este tipo de tratamientos estéticos los usan mujeres de entre 18 y 55 años. Se estima que esta práctica aumentó un 32% en el 2018 y se pronostica siga creciendo a futuro (3).

Aunque se conocen normas generales del Ministerio de la protección social, en cuanto a condiciones generales del establecimiento, profesional, y bioseguridad para el funcionamiento de centros estéticos que realizan este tipo de procedimientos (4) , se ha detectado un problema de salud ocular relacionado con la presencia de cianocrilato en los adhesivos utilizados en extensiones de pestañas. Estudios han señalado complicaciones como conjuntivitis y ulceración de la córnea. El cianoacrilato fue clasificado como sustancia peligrosa por el Ministerio de Salud de Chile (MINSAL) debido

a informes de casos graves presentados al Instituto de Salud Pública (ISP), lo que llevó a la emisión de una advertencia por parte del MINSAL de este producto no etiquetado como cosmético (5)

Las complicaciones mencionadas al inicio se realizaron con reportes de casos y estudios observacionales descriptivos (2), por lo que actualmente no existen investigaciones comparativas o analíticas que reporten dicha asociación, especialmente en Colombia.

Este proyecto busca reportar la asociación entre los cambios a nivel de la superficie ocular y el uso de extensión de pestañas en mujeres evaluadas en la consulta de optometría de la Universidad Antonio Nariño.

Dichos resultados pueden ayudar a la prevención de complicaciones asociadas al uso de pestañas y, por lo tanto, promover la práctica segura y responsable de este tipo de tratamientos estéticos.

## 2. Planteamiento del Problema

### 2.1 Antecedentes.

Una primera revisión corresponde a Aba y colaboradores en el 2017, donde evaluaron el uso de extensiones de pestañas. La muestra estuvo compuesta por 310 mujeres provenientes de una institución de educación superior en Nigeria. El objetivo fue examinar las razones que motivaban su uso y, posteriormente, analizar las complicaciones oculares relacionadas con esta práctica. El enfoque metodológico consistió en un estudio descriptivo transversal realizado a través de una encuesta (6).

La incidencia de uso de pestañas en este grupo fue de 38,7%. Los resultados del estudio indicaron que la razón más común del uso de pestañas es la belleza con 56,1% (n = 174), y que la complicación más frecuente corresponde a prurito 45,8% (n=142), además de enrojecimiento, dolor, párpados pesados, pérdida de pestañas, proyección de sombras en la visión (alteraciones temporales del campo visual) , lagrimeo, sensación de ardor y sensación de cuerpo extraño (6).

Del mismo modo, Moshisfar y colaboradores (2018), presentaron un informe de un caso clínico de una mujer de 46 años de edad, donde presentó una conjuntivitis química bilateral y queratitis lamelar difusa causa de un incorrecto procedimiento en el retiro de pestañas postizas, puesto que el adhesivo está a base de Cianoacrilato siendo perjudicial para la superficie ocular del paciente, los síntomas que padeció la paciente en el momento de la aplicación de este producto fueron lagrimeo, sensación de ardor, picazón, enrojecimiento, dolor y párpados pesados (7). Finalmente, los autores concluyen que la exposición a largos periodos sin poder cerrar los párpados durante el



procedimiento le indujo a la paciente ojo seco severo, una mala agudeza visual, fluctuación visual y dolores de cabeza intermitentes (7).

En el artículo de Masud y colaboradores de 2019, se hizo una revisión literaria en revistas médicas para determinar y presentar mejoras en cosmética ocular, proporcionando una descripción general y detallada de sus efectos adversos. Según la investigación, la blefaritis alérgica en un (79%), se convierte en la complicación más frecuente asociada con el uso de extensiones de pestañas, siendo la primera y con un alto porcentaje en comparación a otras alteraciones consecuencia de estos tipos de procedimientos (2). En la revisión, los autores mencionan que: “*se encontró 42 casos de blefaritis alérgica, 4 de queratoconjuntivitis, 3 de erosión conjuntival, 2 de dermatitis de contacto, 1 de queratitis bacteriana y 1 de erosión conjuntival asociada a extensiones de pestañas*” (2) , concluyendo que todos los profesionales deben tener conocimiento de las posibles consecuencias y efectos adversos de la cosmética ocular (2).

Seguidamente, Nagendran y colaboradores, en el 2021, llevaron a cabo una revisión de literatura con el objetivo de determinar las complicaciones y los efectos adversos asociados a los tratamientos estéticos periorbitales. Según los autores, la principal complicación derivada del uso de extensiones de pestañas es la dermatitis de contacto y la reacción de hipersensibilidad retardada causada por el pegamento utilizado en este procedimiento (8). Estos pegamentos suelen contener formaldehído o cianoacrilato, que incluyen alérgenos como el amoníaco, el látex e incluso el plomo. A pesar de que estos productos requieren una aproximadamente de 5 a 6 horas para obtener resultados satisfactorios, el formaldehído, en particular, inhibe la proliferación de células epiteliales en las glándulas de Meibomio, la córnea y la conjuntiva, lo que

aumenta significativamente el riesgo de afectación en la superficie ocular de los pacientes (8).

**Tabla 1. Resumen de antecedentes**

<b>Autor y año</b>	<b>Tipo de investigación</b>	<b>N.º de pacientes</b>	<b>Resultados</b>
Aba et al. (2017)	Estudio Descriptivo Transversal	310	Uso de pestañas: 38.7%. Razón más común: Belleza (56.1%). Complicaciones: Prurito (45.8%), enrojecimiento, dolor, pérdida de pestañas, alteraciones visuales, entre otros.
Moshisfar et al. (2018)	Informe de Caso Clínico	1 (mujer, 46 años)	Conjuntivitis química y queratitis lamelar por incorrecto procedimiento en retiro de pestañas postizas (6). Síntomas: Lagrimeo, ardor, picazón, dolor, pesadez. Secuelas: Ojo seco severo, mala agudeza visual, fluctuación visual, dolores de cabeza (7).
Masud et al. (2019)	Revisión Literaria	No especificado	Blefaritis alérgica (79%) como complicación más frecuente. Otras complicaciones: queratoconjuntivitis, erosión conjuntival, dermatitis de contacto, queratitis bacteriana. Necesidad de conciencia de profesionales sobre consecuencias de la cosmética ocular (9).
Nagendran et al. (2021)	Revisión de Literatura	No especificado	Complicaciones principales: Dermatitis de contacto y reacción de hipersensibilidad retardada. Pegamentos contienen formaldehído o cianoacrilato con alérgenos como amoníaco, látex, plomo. Riesgo de afectación en la superficie ocular por inhibición de proliferación de células epiteliales (8).

Elaboración propia, 2023

## 2.2 Descripción del problema

Las investigaciones de mercado en el ámbito de la belleza y el cuidado personal revelan una creciente preferencia en el mercado por la utilización de extensiones de pestañas (5). Sin embargo, a pesar de los continuos avances en el diseño, los materiales y los métodos de aplicación, la literatura revisada aún informa efectos adversos sobre la superficie ocular de los usuarios.

Según el análisis de antecedentes, se estima que la incidencia de uso de extensiones de pestañas es del 38.7% (3). El estudio de Masud reportó que el síntoma más frecuente en la superficie ocular es el prurito, con un porcentaje del 48.5% (2). En contraste, el estudio adicional realizado por Nagendran reveló que la blefaritis alérgica fue la complicación más común, presentándose en un alto porcentaje del 79% (8).

Teniendo en cuenta lo anterior, el presente trabajo pretende responder la siguiente pregunta de investigación:

¿Cuáles son los cambios sobre la superficie ocular por la extensión de pestañas en usuarios evaluados en el servicio de optometría de la Universidad Antonio Nariño?

### **2.3. Hipótesis**

#### **Alternativa**

Se encontraron cambios a nivel de la superficie ocular en usuarios de extensión de pestañas evaluados en el servicio de optometría de la Universidad Antonio Nariño.

#### **Nula**

No se encontraron cambios a nivel de la superficie ocular en usuarios de extensión de pestañas evaluados en el servicio de optometría de la universidad Antonio Nariño.

### 3. Justificación

Este proyecto está asociado a la línea de investigación superficie ocular, córnea y lentes de contacto de la facultad de optometría de la UAN, dado que constituye una alternativa de profundización respecto a qué cambios pueden darse en el segmento anterior ocular por uso de extensión de pestañas, evidenciados en consulta de optometría una vez concluida la inserción de pestañas, dando información relevante para la salud visual y ocular teniendo en cuenta que en la actualidad estos procedimientos son populares y posiblemente alteran la salud ocular del paciente (3).

Debido a la escasa literatura que existe en Colombia, donde mencionan las alteraciones a nivel ocular perjudiciales en la salud visual y ocular del usuario de pestañas postizas, es importante para los profesionales en el área de optometría comprender el grado de severidad de los cambios en la superficie ocular, consecuencia al uso de extensión de pestañas, tener las bases diagnósticas para realizar la prevención, diagnóstico y tratamiento.

Esta información servirá a investigaciones futuras para ayudar a orientar a los profesionales de la salud visual en la práctica clínica para saber qué aspectos evaluar en estos pacientes. Además, se busca mejorar la promoción y prevención de alteraciones en la superficie ocular relacionadas con las extensiones de pestañas, con el objetivo de contribuir al cuidado integral de la salud visual.

## **4. Objetivos**

### **4.1 Objetivo General**

- Identificar los cambios a nivel de la superficie ocular en usuarios de extensión de pestañas evaluadas en el servicio de Optometría de la Universidad Antonio Nariño.

### **4.2 Objetivos Específicos**

- Identificar los componentes de las extensiones de pestañas y el pegamento utilizado en la práctica.
- Evaluar a usuarios de extensiones de pestañas a través de exámenes de Biomicroscopia y topógrafo Cornea 550 antes y después de finalizada la inserción de pestañas.
- Analizar el grado de severidad de los cambios en la superficie ocular en usuarios de extensión de pestañas a través de escalas de gravedad para cada alteración.

## **5. Marco Teórico**

### **5.1. Parte I. Extensión de pestañas.**

Es una aplicación cosmética que se utiliza para mejorar la longitud, el rizo y el grosor de las pestañas (10). Tienen como función de aumentar la cantidad de pestañas, mejorando la expresión de la mirada y creando la ilusión de unos ojos más grandes (11).

#### **5.1.1. Métodos de extensión de pestañas.**

#### **5.1.2. Técnica Lifting.**

El lifting de pestañas es un tratamiento que busca ondular y elevar las pestañas naturales desde la raíz, creando un efecto de mayor longitud y curvatura (12).

#### **5.1.2.0. Procedimiento y productos utilizados.**

- **Preparación y limpieza:**

Se inicia con una limpieza, en pestañas para eliminar aceites y maquillaje, asegurando una superficie adecuada para la adhesión de productos (12).

- **Aplicación de almohadillas/rodillos:**

Almohadillas de silicona o rodillos se colocan en los párpados superiores, dando forma a las pestañas (12).

- **Aplicación de Soluciones:**

Se emplean dos tipos de soluciones, la primera es un líquido permanente diseñado para establecer uniones fuertes y duraderas, con el propósito de rizar la pestañas y la segunda un neutralizante para fijar y estabilizar el ondulamiento (12).

- **Uso de adhesivo (pegamento) y molde:**

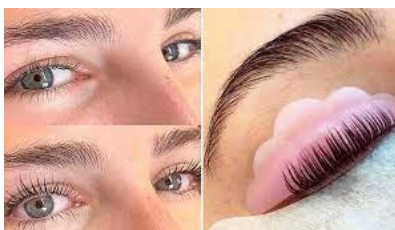Se emplea adhesivo contiene cianoacrilato, especial para pegar las pestañas en un molde diseñado para dar la curvatura deseada (12).

- **Fijación de la curvatura:**

Una loción, fijadora, se aplica para mantener la nueva forma curvada de las pestañas natural (12).

- **Cuidados posteriores:**

Se dan instrucciones al usuario para el cuidado y durabilidad, evitar agua, el uso de productos a base de aceite en el área de las pestañas y evitar frotar o tirar de las extensiones (12).



*Ilustración 1. Lifting de pestañas.*

*Fuente: Porras G, 2011 (1)*

### **5.1.3. Técnica de pelo a pelo tipo clásica.**

Las extensiones de pestañas es un procedimiento para realzar la longitud, curvatura, cantidad y grosor de tus pestañas naturales. En este proceso, se aplica meticulosamente una pestaña postiza, ya sea de pelo sintético, a cada una de tus pestañas naturales. La aplicación se lleva a cabo con una técnica especial y un adhesivo específico (13).

#### **5.1.3.0. Procedimiento y productos utilizados.**

**5.1.3.1. Preparación:** El usuario limpia sus pestañas, evita maquillaje y rímel antes del procedimiento (13).



**5.1.3.2. Selección de extensiones:** Se eligen extensiones que coinciden con la longitud de las pestañas naturales del usuario de acuerdo con el tamaño: largas, cortas o medianas (13).

**5.1.3.3. Aplicación y pegamento:** La extensión se adhiere a cada pestaña natural individualmente mediante un adhesivo que contiene cianocrilato, utilizando pinzas especiales para una aplicación precisa (13).

**5.1.3.4. Cuidados posteriores:** Se dan instrucciones al cliente, para el cuidado y durabilidad, como evitar agua, el uso de productos a base de aceites en el área de las pestañas y evitar frotar o tirar de las extensiones (13).



*Ilustración 2. Extensión de pestañas pelo a pelo clásica.*

Fuente: Seena owell. 2020 (2.)

#### **5.4. Adhesivos utilizados en las técnicas de Lifting y extensión de pestañas pelo a pelo clásico.**

En la actualidad, existe una amplia variedad de adhesivos diseñados específicamente para las pestañas postizas. Estos productos suelen destacar por la diversidad de componentes que incorporan, buscando cumplir con diversos requisitos y preferencias de los usuarios. Desde ingredientes que promueven una adherencia fuerte hasta aquellos que garantizan una aplicación suave y cómoda, la combinación de estos elementos busca ofrecer una experiencia integral y satisfactoria al momento de la

inserción de pestañas (14).

#### **5.4.1 Cianoacrilato:**

El Cianoacrilato es un éster cianuro-acrílico que no se disuelve en agua, incoloro que adhiere superficies mediante un proceso de polimerización. Inicialmente fue empleado para suturas y detener hemorragias por médicos estadounidenses en la guerra de Vietnam (15)(16) Del mismo modo es utilizado en oftalmología para el manejo de perforaciones corneales y en la industria estética se usa para adherir uñas y pestañas(5)

No obstante, es crucial destacar que al entrar en contacto con fibras de algodón, puede desencadenarse una reacción exotérmica intensa que, debido a su prolongación, presenta el riesgo de causar quemaduras (17) .

- **Metil-2 cianoacrilato:**

El metil cianoacrilato es un componente del pegamento de cianoacrilato, que es una resina acrílica que polimeriza rápidamente en presencia de agua formando cadenas largas y fuertes, es un líquido, transparente y de baja viscosidad, conocido por su rápida capacidad de curado en una amplia gama de aplicaciones , desde entornos industriales hasta usos médicos y domésticos(16).

Se emplea en la producción de adhesivos rápidos, y al ser sometido a calor, experimenta despolimerización, generando compuestos gaseosos altamente irritantes para los ojos y los pulmones. Su vida útil es breve, aproximadamente un año sin abrir y solo un mes una vez que ha sido abierto(16). Lo que lo distingue no solo es su eficacia en diversos contextos. Componente utilizado comúnmente en la fabricación de uñas acrílicas y esmaltes permanentes (17).

- **Composición química:** Corresponde a un líquido, transparente, con la fórmula química  $C_5H_5NO_2$ , con un peso molecular de 111.1 g/mol (18)
- **Propiedades físicas y químicas:**
- **Secado rápido:** Igual que otros Cianoacrilatos, el metil -cianoacrilato al entrar en contacto con el aire se seca rápidamente, formando un polímero sólido, en cuestión de segundos (13).
- **Baja viscosidad:** Facilita su aplicación en áreas de difícil acceso (13).
- **Alta resistencia:** A la tracción, por lo tanto, es adecuado para unir materiales de diferentes tipos, como plásticos, metales, goma y cerámica (13).
- **Baja resistencia a la humedad:** Puede debilitarse en presencia de agua (13).
- **Ventilación adecuada:** Es necesario utilizar el metil cianocrilato en un lugar con ventilación suficiente, evitando vapores y su inhalación (13).
- **Almacenamiento adecuado:** Se debe mantener en un área fresca y seca, evitando la exposición al calor y la luz solar directa (13).

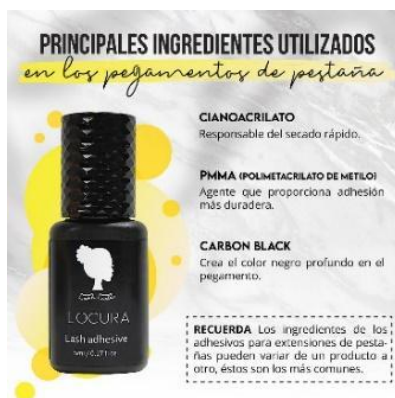

Ilustración 3. Tipo de adhesivo en inserción de pestañas.

Fuente: Gold lashes. 2018 (3).

**5.5. Materiales:** Existen dos clases de pestañas postizas, algunas están diseñadas por componentes naturales y fibras sintéticas, las primeras tienen su origen en el pelo animal y seda de los insectos, el segundo grupo corresponde a las que provienen de materiales semejantes al aspecto del pelo de las pestañas originales (19).

- **Pelo animal:** Es la opción preferida y cuando se usan como pestañas, debido a su versatilidad y funcionalidad, hechas del pelaje de animal, generan una apariencia liviana, ligera y cómoda (19).
- **Seda:** Son procesadas por fibras de proteínas, que producen los insectos este material es fino, flexible y de un peso medio (19).
- **Sintético:** Están fabricadas con hilos, como la fibra de poliéster o polipropileno, que se asemejan a la textura y aspecto de la seda. Estos componentes sintéticos son livianos, flexibles y duraderos, ideales para crear pestañas postizas de alta calidad(19). La composición exacta de las pestañas de seda puede variar según el fabricante y la marca específica del producto (19).

#### **5.6. Establecimientos de belleza y personal a cargo.**

Según la normatividad colombiana, un establecimiento de estética se refiere a aquel dedicado a la realización de tratamientos cosméticos, que cuenta con espacios individuales aislados destinados exclusivamente para ofrecer servicios de belleza personal, que abarcan tanto el uso de tecnología estética como tratamientos no quirúrgicos (4).

Para la apertura y funcionamiento de cualquier establecimiento, se deben cumplir los requisitos establecidos en el Título 8 de la Ley 1801 de 2016 (20) .Estas condiciones incluyen el cumplimiento de las normas sanitarias vigentes, que están relacionadas con:

- **Ley 711 de 2001:** reglamenta el ejercicio de la ocupación de la cosmetología y establece disposiciones en materia de salud estética (21).
- **Resolución 2827 de 2006:** adopta el Manual de Bioseguridad para establecimientos que realizan actividades cosméticas o de embellecimiento facial, capilar y corporal (22).

### **5.7. Competencias y perfiles**

Según el anexo técnico del Acuerdo 0113 de 2010 de la Comisión Intersectorial del Talento Humano en Salud, el perfil ocupacional del técnico en cosmetología y estética integral implica la responsabilidad de embellecer la imagen de los usuarios a través de la personalización de tratamientos estéticos faciales y corporales(23). Estos tratamientos deben ser exclusivamente de naturaleza no cruenta ni invasiva, y deben cumplir con condiciones éticas y de calidad establecidas en la normativa legal vigente (23).

Este compromiso implica brindar atención y seguimiento adecuados durante el proceso de tratamiento (23).

Es fundamental que los técnicos en cosmetología y estética integral cumplan con las regulaciones y normativas establecidas para garantizar la seguridad, la efectividad y la calidad de los servicios que ofrecen.

### **5.8. Parte II. Superficie ocular**

Es una serie de estructuras en el ojo que trabajan juntas para brindar protección anatómica, fisiológica e inmunológica (24).

**5.8.1 Párpados:** Son estructuras delgadas compuestas de piel, músculo y tejido fibroso que desempeñan un papel crucial en la protección del ojo. Su principal función

es resguardar y resguardar el globo ocular de posibles lesiones, cuerpos extraños y la exposición excesiva a la luz (25).

Estas estructuras poseen una piel sumamente delgada, lo que les brinda una gran movilidad y flexibilidad. Gracias a esto, los párpados pueden abrirse y cerrarse fácilmente, permitiendo el parpadeo regular. Este movimiento del parpadeo es esencial para distribuir las lágrimas y mantener la superficie ocular hidratada y lubricada (25).

- **Anatomía de los párpados.**

La anatomía de los párpados incluye varias capas y estructuras que desempeñan funciones específicas en su movimiento y función protectora. A continuación, se describen algunas de estas estructuras:

- **Tejido subcutáneo:** Justo debajo de la piel de los párpados se encuentra una capa delgada de tejido fibroadiposo. Esta capa proporciona un soporte estructural y ayuda a mantener la forma y flexibilidad de los párpados (26).
- **Tabique o septum:** El tabique es una capa fibrosa que atraviesa el tejido fibroadiposo y separa los compartimentos de los párpados superior e inferior. Ayuda a mantener la integridad y la forma de los párpados (26).
- **Músculo orbicular del ojo:** El músculo estriado que rodea el ojo y se ubica bajo la piel de los párpados su principal función es cerrarlos, lo que se produce durante el parpadeo. El músculo orbicular del ojo está inervado por el nervio facial (nervio VII), lo que permite el control voluntario e involuntario de los movimientos de los párpados (26)

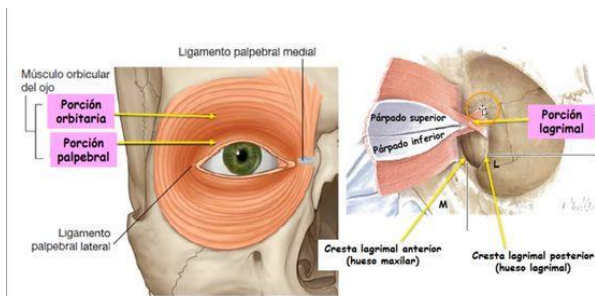


Ilustración 4. Músculo orbicular.

Fuente: Toribio S. 2013 (4).

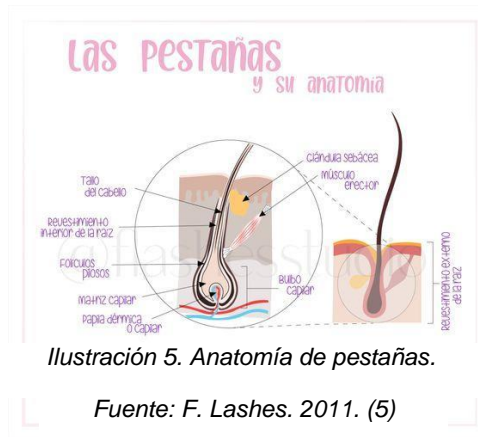### 5.8.2. Pestañas.

Las pestañas son estructuras pilosas ubicadas en la porción ciliar de los párpados. Tienen una longitud promedio de 8 a 10 mm en el párpado superior y de 6 a 8 mm en el párpado inferior. Se originan en los folículos pilosos de los párpados y están compuestas por un tallo de queratina, que incluye diferentes partes como el folículo piloso, el bulbo piloso, la papila dérmica, el tallo, la raíz, el pelo y las glándulas sebáceas (27).

En el párpado superior, se estima que existen alrededor de 100 a 150 pestañas, mientras que en el párpado inferior hay aproximadamente de 70 a 75. Estas pestañas se distribuyen en una sola fila en ambos párpados, pero se encuentran en diferentes niveles. Las pestañas superiores se sitúan más alejadas del borde del párpado en comparación con las inferiores (27).

Las pestañas desempeñan diversas funciones importantes, como proteger los ojos de partículas de polvo, suciedad y otros elementos extraños. También ayudan a limitar la entrada de luz intensa y pueden actuar como un sensor táctil, detectando la presencia de objetos cerca de los ojos y provocando el reflejo de cierre de los párpados (27).

El ciclo de crecimiento de las pestañas consta de tres fases: crecimiento activo, transición y reposo. En promedio, tardan alrededor de 1 a 2 meses en completar su ciclo (28). Sin embargo, hay diversos factores que pueden interferir con su crecimiento adecuado, como traumatismos : lesiones oculares pueden deberse a traumatismos mecánicos (contundentes o penetrantes), agentes químicos, quemaduras térmicas o exposición a radiaciones ultravioleta o ionizantes, trastornos médicos: lagofthalmos, tratamientos médicos :quimioterapia (29) lo que también pueden provocar la caída de las pestañas, deficiencias nutricionales y malos hábitos de cuidado (27).



### 5.8.3. Glándulas relacionadas con la superficie ocular.

- **Glándulas tarsales (Glándulas de meibomio).**


Son complejos funcionales ubicados en el espesor del tarso, siendo más abundantes en el párpado superior que en el inferior. Estas glándulas tienen la función de producir material sebáceo, que se libera y se integra con los demás componentes de la lágrima (30)

La principal función de las glándulas de Meibomio es proporcionar estabilidad a la película lagrimal que recubre la superficie del ojo. Esto ayuda a prevenir y retrasar la



evaporación de la lágrima, lo que a su vez contribuye a mantener los ojos lubricados y protegidos (30).

Las glándulas de Meibomio secretan una sustancia grasa llamada meibum, que se mezcla con las lágrimas acuosas y las proteínas para formar una película lagrimal estable. Esta película lubrica la superficie ocular, reduce la fricción al parpadear y ayuda a mantener una visión clara y cómoda (30)



*Ilustración 6. Glándulas de meibomio.*

Fuente: Cardona y asociados. 2016 (6).

- **Glándulas de zeiss.**

Son glándulas sebáceas asociadas a los folículos pilosos de las pestañas. Cada pestaña tiene dos glándulas de Zeiss que se localizan en la base de la pestaña.

Las glándulas sebáceas generan sebo, un compuesto graso que se excreta en el folículo piloso y se distribuye a lo largo de la pestaña. El sebo de las glándulas de Zeiss ayuda a lubricar y proteger las pestañas, manteniéndose flexibles y evitando su sequedad (28).

- **Glándulas de moll**

Se trata de glándulas tubulares ubicadas en el margen exterior de los párpados y se abren entre las pestañas. Son consideradas glándulas sudoríparas modificadas, ya que están detenidas en su desarrollo y no producen sudor de manera significativa (28).

Estas glándulas se encuentran distribuidas a lo largo del borde de los párpados, y aunque no se ha comprendido completamente su función, se cree que la secreción puede tener un papel en la lubricación y la protección de los bordes de los párpados, además de contribuir al mantenimiento de las condiciones adecuadas para las pestañas y los folículos circundantes (28).

### 5.9. Conjuntiva

La conjuntiva es una membrana mucosa delgada y transparente que recubre internamente los párpados y la superficie expuesta del globo ocular, a excepción de la superficie corneal (31).

La composición de la mucosa conjuntival varía en diferentes áreas del ojo, pero generalmente está compuesta externamente por un epitelio estratificado y una lámina propia que descansa sobre el tejido subconjuntival (31).

La conjuntiva se puede dividir en tres regiones principales en función de sus características y funciones específicas:

- **Conjuntiva tarsal:** Se encuentra en la cara interna de los párpados y se extiende sobre el borde del tarso. Esta región contiene glándulas productoras de grasa llamadas glándulas de Meibomio (31).
- **Fórnix o fondo de saco:** Es una zona de transición entre la conjuntiva tarsal y la conjuntiva bulbar. Forma una especie de bolsa en la que se aloja la conjuntiva bulbar cuando los párpados están cerrados (31).
- **Conjuntiva bulbar:** Cubre la parte blanca del ojo, conocida como esclera, desde el limbo corneoescleral hasta la unión con la conjuntiva

tarsal. Esta región contiene vasos sanguíneos que proporcionan nutrición a la córnea y otras estructuras oculares (31).

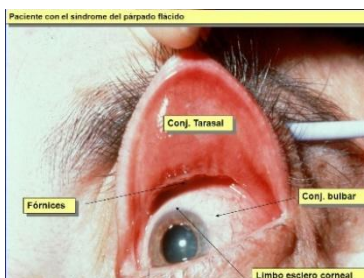


Ilustración 7. Conjuntiva bulbar.

Fuente: Gaytán A. 2016. (7)

### 5.10. Parte III. Complicaciones asociadas a la superficie ocular.

Se refiere a la presencia de un proceso infeccioso en el cuerpo, que se manifiesta a través de signos y síntomas que pueden incluir el daño causado por el agente infeccioso y la respuesta inflamatoria del organismo (32).

Cuando un agente infeccioso, como una bacteria, un virus u otro microorganismo, invade el cuerpo, puede causar una infección. Esto puede resultar en la aparición de diversos signos y síntomas, como fiebre, enrojecimiento, inflamación, dolor y alteraciones en el funcionamiento de los órganos o tejidos afectados (32).

#### 5.10.1. Blefaritis.

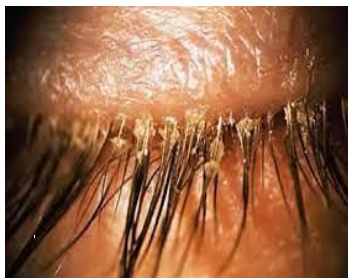Afección que se caracteriza por una inflamación de los márgenes de los párpados esta afectación puede manifestarse tanto en forma aguda como crónica, siendo la forma crónica la más frecuente en la mayoría de los casos (33). Generalmente su diagnóstico clínico es basado en la irritación de los márgenes de los párpados con descamación y formación de costras en las pestañas (33).

Los bordes palpebrales pueden experimentar irritación conjuntival, lo cual se manifiesta a través de síntomas como lagrimeo excesivo, fotofobia (sensibilidad a la luz) y una sensación de tener un cuerpo extraño en el ojo (34).

Los signos pueden variar según el tipo de blefaritis donde se explicará cada una de ellas a continuación.

- **Blefaritis anterior.**

Las pestañas se caracterizan por ser escamas blandas alrededor de las raíces de las pestañas, el borde palpebral anterior puede estar con ulceración, escotaduras y microabscesos, la película lagrimal puede estar seca, la conjuntiva tarsal incluso con papilas y finalmente la córnea puede presentar erosiones punteadas e infiltrados marginales (35). (Ver Anexo 1).



*Ilustración 9. Blefaritis Anterior.*

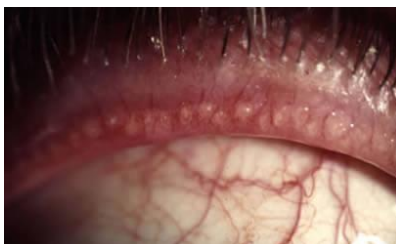**Tabla 2. Escala de gravedad según Efron para blefaritis anterior**

<b>0</b>	<ul style="list-style-type: none"> <li>• Borde palpebral pálido</li> <li>• Orificios de glándulas de meibomio visibles</li> <li>• Pestañas limpias</li> </ul>
<b>1</b>	<ul style="list-style-type: none"> <li>• Enrojecimiento leve en los bordes palpebrales y presencia de escamas o costras mínimas.</li> </ul>
<b>2</b>	<ul style="list-style-type: none"> <li>• Enrojecimiento moderado en los bordes palpebrales y presencia de escamas o costras más prominentes. Puede haber sensación de ardor o picazón.</li> </ul>
<b>3</b>	<ul style="list-style-type: none"> <li>• Enrojecimiento intenso en los bordes palpebrales y presencia de escamas o costras gruesas. Puede haber inflamación y sensación de ardor o dolor.</li> </ul>

- |   |   |
|---|---|
| 4 | <ul style="list-style-type: none"> <li>• Enrojecimiento severo en los bordes palpebrales y presencia de escamas o costras muy gruesas. Puede haber ulceraciones, inflamación pronunciada y síntomas dolorosos significativos</li> </ul> |
|---|---|

- **Blefaritis posterior.**

En cuanto a las pestañas, no se observan alteraciones. Sin embargo, en el borde palpebral posterior se pueden encontrar muescas, tapones oleosos u obstrucción de los orificios de las glándulas de Meibomio. Además, las secreciones meibomianas obtenidas pueden presentar turbidez o tener una consistencia similar a una pasta de dientes. En relación con la película lagrimal, puede presentar sequedad o tener un aspecto espumoso. Estos hallazgos son indicativos de posibles complicaciones asociadas a la blefaritis (35) (Ver Anexo 1).



*Ilustración 10. Blefaritis.*

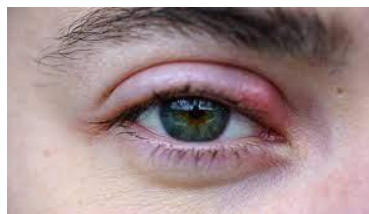*Fuente: Beqoña F. 2012 (8)*

### **5.10.2. Orzuelo.**

Es una inflamación repentina y localizada del párpado, que se presenta como una hinchazón aguda. Puede manifestarse tanto en la parte externa como en la interna del párpado y suele ser causado por una infección bacteriana, principalmente por estafilococos, que conduce a la formación de un absceso piógeno (36). Por lo general, los orzuelos se originan a partir de la obstrucción e infección de un folículo de la pestaña y de glándulas cercanas como las glándulas de Zeiss y Moll (37) (Ver Anexo 2).

Los pacientes pueden presentar los siguientes signos relacionados con el orzuelo:

- **Hinchazón o tumefacción inflamatoria localizada:** Se observa una hinchazón en el área afectada del borde palpebral. Esta hinchazón suele ser evidente y puede ser dolorosa al tacto (37).
- **Dolor a la palpación:** El paciente puede experimentar sensibilidad y dolor al presionar la zona inflamada del párpado (37).
- **Enrojecimiento de la piel:** La piel alrededor del área afectada puede mostrar enrojecimiento, lo cual es indicativo de la inflamación presente(37).

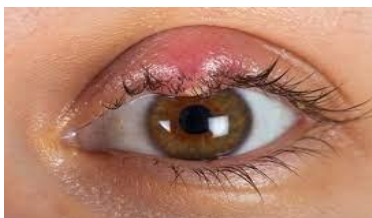

*Ilustración 12. Orzuelo.*

Fuente: Ocumed. 2014 (9).

### 5.10.3 Chalazión.

Se refiere a una inflamación de naturaleza granulomatosa que afecta a las glándulas sebáceas de Meibomio en el párpado. Puede ocurrir de forma espontánea o como una complicación de un orzuelo o meibomitis aguda. El chalazión se caracteriza por la formación de un bulto indoloro en el párpado, que puede crecer lentamente con el tiempo (38) (Ver Anexo 3).



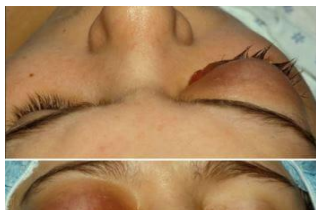*Ilustración 13. Chalazión.*

Fuente: Clínica Merced. 2017 (10).

#### 5.10.4 Celulitis preseptal.

Es una infección inflamatoria que afecta el área anterior al septum orbitario, sin extenderse al globo ocular. Esta condición se caracteriza por una inflamación del párpado y el tejido circundante (39).

. La infección puede ser causada por diferentes tipos de bacterias, y los signos y síntomas típicos incluyen enrojecimiento, hinchazón, dolor y sensibilidad en el área afectada (39) (Ver Anexo 5).



*Ilustración 15. Celulitis preseptal.  
Fuente: Richard C. 2022 (11).*

#### 5.10.5. Conjuntivitis.

Esta condición se caracteriza por aneurisma de los vasos sanguíneos en la conjuntiva, lo que genera enrojecimiento y edema. Además, suele presentarse secreción ocular (40).

La conjuntivitis puede originarse tanto por factores infecciosos como no infecciosos. Dentro de las causas infecciosas, los virus y las bacterias representan los agentes más habituales(40).

La conjuntivitis no infecciosa incluye la conjuntivitis alérgica, tóxica y cicatricial, adicional a ello la enfermedad se puede clasificar en aguda, hiperaguda y crónica según el modo de aparición y la gravedad de la respuesta clínica (40).

- **Conjuntivitis bacteriana.**

Los párpados tienen un aspecto costroso y cubiertos de exudados, se puede presentar papilas de grado 1 bilateral, la secreción inicialmente es catarral y posteriormente mucopurulenta (41).

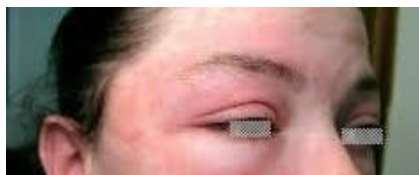- **Conjuntivitis alérgica.**

Es una condición en la cual la conjuntiva, se inflama debido a una reacción alérgica. Esta inflamación es causada por la exposición a alérgenos, que son sustancias que desencadenan una respuesta inmunológica en personas sensibilizadas (40) (Ver Anexo 6).

#### **5.11.0. Parte IV. Signos y síntomas asociados a superficie ocular.**

##### **5.10.1. Dermatitis de contacto ocular.**

Se trata de una respuesta inflamatoria de la piel que se desencadena debido a la exposición a sustancias irritantes o alérgenos en la región ocular o que desencadena una respuesta inflamatoria localizada (42) (Ver Anexo 7).



*Ilustración 17. Dermatitis de contacto.*

*Fuente: Pradana D. 2020 (12)*

##### **5.11.2. Hiperemia conjuntival.**

La hiperemia conjuntival se refiere a la dilatación de los vasos sanguíneos en la conjuntiva, lo cual provoca un enrojecimiento visible en la superficie del ojo (43).

Existen diversos factores que pueden causar esta condición, y uno de los principales es la histamina que se libera como consecuencia de la respuesta del sistema inmunológico ante la detección de alérgenos (43) . La acción de la histamina consiste en



dilatar los vasos sanguíneos, lo que lleva a un aumento del flujo sanguíneo en la conjuntiva y, por consiguiente, al enrojecimiento de los ojos (43) (Ver Anexo 8).

#### **5.11.3. Prurito.**

El prurito es una sensación subjetiva en la piel que se experimenta como picazón y puede tener una intensidad variable. Esta percepción desencadena el deseo de frotarse los ojos para aliviar la molestia (44).

#### **5.11.4. Sensación de cuerpo extraño.**

Se refiere a la percepción de tener algo dentro del ojo que no debería estar ahí. Esta sensación puede ser incómoda y causar molestias al parpadear o mover el ojo (45).

#### **5.11.5. Epifora:** Lagrimeo Constante e involuntario (46).

**5.11.6. Dolor ocular.** Se caracteriza por una sensación de ardor, pulsación, dolor o punzada que se experimenta en o alrededor del ojo (47).

#### **5.11.7. Ardor ocular.** Sensación de irritación y picor en los ojos (48)

### **5.12.0. Parte V. Diagnóstico y Evaluación de la Superficie ocular.**

#### **5.12.1. Topógrafo CORNEA 550.**

El Topógrafo corneal (Córnea 550 Essilor®), es un software con discos de plácido que son proyectados sobre la córnea para identificar cambios significativos de la superficie ocular, junto con una batería de exámenes que nos ayudan a dar un diagnóstico más preciso, los datos obtenidos son calculados por el ordenador y así dar la valoración en el estudio de pacientes que sufren de ojo seco. En el estudio en curso se enfocó en los exámenes, como son OSDI, hiperemia conjuntival, NIBUT y meibografía con estos exámenes mencionados (ver tabla 3).

### **5.12.2. OSDI.**

El Índice de Enfermedad de Superficie Ocular (OSDI) consta de 12 preguntas que abordan síntomas oculares físicos, dificultades en actividades diarias y factores ambientales relacionados con la sequedad ocular. Según el TFOS DEWS II, la puntuación total del OSDI, que puede alcanzar hasta 100 puntos, se utiliza para evaluar el nivel de sequedad ocular en un paciente. El significado clínico de esta puntuación se determina en función de ciertos criterios establecidos por TFOS DEWS II severo (49)

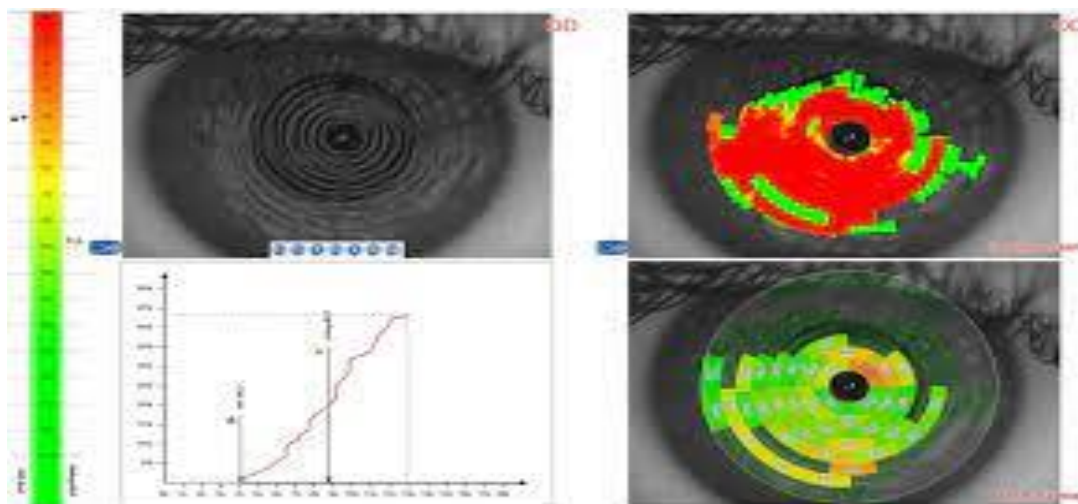
- 0 a 12.5 puntos: Valores normales
- 13 a 22 puntos: Ojo seco leve
- 23 a 48 puntos: Ojo seco moderado
- Valores superiores a 49 puntos: Ojo seco severo (49).

Según el cuestionario OSDI los pacientes deben responder unas preguntas de tipo likert de 4 y 5 puntos marcando la casilla que mejor se ajuste a sus molestias; donde 0 es no me identifico en absoluto y 4 es me identifico en absoluto (Anexo 10) (49)

### **5.12.1. Tiempo ruptura lagrimal no invasivo (NIBUT)**

Es una técnica de medida que puede emplear diferentes equipos. Todos estos equipos son de naturaleza óptica donde se observa la distorsión y el adelgazamiento y ruptura de la película lagrimal. La medida se toma en segundos, los valores menores a 15 segundos ya se consideran anormales, esta técnica se ha considerado más suave para el paciente lo cual brinda al examinador más oportunidad de repetir el examen y ser más preciso con el diagnóstico. También se debe tener cuidado de recolectar medidas erróneas por el parpadeo reflejo.

La literatura reporta que un NIBUT de 10 segundos es normal, sin embargo, se han reportado rangos más amplios. En este estudio se evalúan los datos de NiBut de pacientes sometidos pre y post inserción de pestañas, con el topógrafo corneal 550 de Essilor (49)



*Ilustración 18. Rompimiento de la lágrima con equipo Córnea 550*

*Fuente: Naranjo Vanessa, 2021 (13)*

### **5.12.2 Meibografía**

La meibografía es una técnica que utiliza luz infrarroja para evaluar las glándulas de meibomio en los párpados. Al capturar imágenes del epitelio palpebral expuesto, se pueden analizar la producción y movimiento del meibum, así como el estado de los acinos y ductos que liberan el meibum hacia los orificios meibomianos. La hiperluminiscencia indica una mayor cantidad de meibum y glándulas saludables, mientras que la hipoluminiscencia sugiere pérdida glandular. La meiboescala clasifica: leve (grado 1: pérdida menor a 25%), pérdida moderada (grado 2: pérdida entre 25 y 50%) y pérdida severa (grado 3: pérdida mayor a 50%) (23)

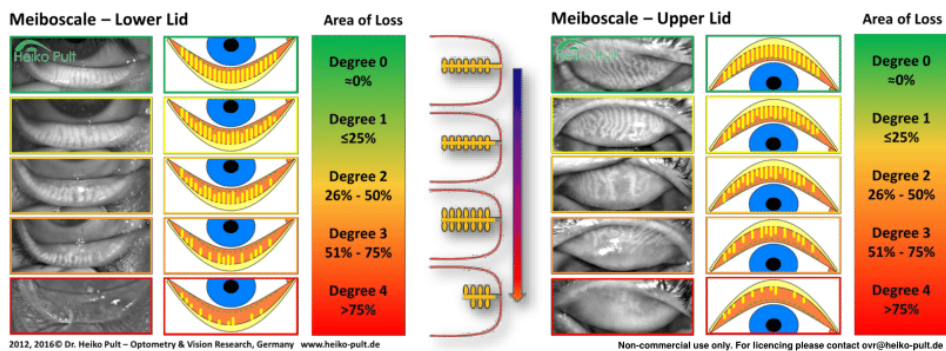


Ilustración 19, Escala de Meiboscale párpado superior e inferior

Fuente: Heiko Pult, 2016 (14)

Tabla 3. Exámenes de Topógrafo Cornea 550

Exámenes	Significado de los exámenes	Valor de medida
OSDI	Cuestionario para medir los síntomas EOS	Se calcula grados
Hiperemia Conjuntival	Captura hiperemia conjuntival bulbar	Se calcula grados
NiBut	Calcular ruptura lagrimal	Se calcula en segundos
Meibografía	Calcula la cantidad de glándulas de meibomio	Se calcula en porcentaje

## **6. Metodología**

### **6.1. Diseño de investigación.**

La presente investigación es de tipo observacional y analítico, de seguimiento pre y post (antes y una semana después de la inserción de pestañas).

### **6.2 Población.**

La presente investigación tuvo como población general mujeres entre 18 a 27 años que pretenden realizarse el procedimiento de extensión de pestañas.

### **6.3 Muestreo.**

En este trabajo de investigación se empleó un muestreo por conveniencia de voluntarias a realizarse extensión de pestañas en un centro estético de la localidad de Chapinero.

### **6.4. Grupo de intervención.**

Los párpados y la superficie ocular (Porcentaje de disfunción de glándulas de Meibomio, blefaritis, hiperemia conjuntival, NIBUT y OSDI) de todas las participantes fue valorada en el servicio de optometría en la Universidad Antonio Nariño, antes y una semana después de someterse al procedimiento de extensión de pestañas por el método de Lifting y Pelo a pelo.

### **6.5. Criterios de Inclusión.**

1. Mujeres de entre 18 y 27 años sin ojo seco ni lesiones de la superficie ocular previas.
2. Mujeres que nunca hayan recibido inserción de pestañas.
3. Mujeres que accedan voluntariamente a recibir inserción de pestañas y con la disponibilidad de tiempo para la evaluación de superficie posterior a la inserción de pestañas.

## 6.6. Criterios de Exclusión

4. Usuarías de lentes de contacto.
5. Mujeres que usen lubricante ocular o cualquier otro tipo de solución oftálmica

## 6.7. Fases del proyecto.

- **Fase 1: Búsqueda del centro estético.**

Se buscó un centro estético en la localidad de Chapinero que estuviera registrado en la Secretaría de Salud de Bogotá D.C. y que estuviera dispuesto a llevar a cabo el procedimiento de extensión de pestañas para las futuras participantes.

- **Fase 2: Encuesta a esteticistas del centro estético: Datos extensión de pestañas.**

Con ayuda de un instrumento de recolección de datos, se llevó a cabo una encuesta dirigida a esteticistas con experiencia con el objetivo de verificar la información sobre los distintos métodos de inserción de extensiones de pestañas más comunes y los componentes del pegamento empleados en la práctica.

- **Fase 3: Proceso de consentimiento informado**

Las mujeres seleccionadas de acuerdo con los criterios de inclusión/exclusión firmaron un consentimiento informado previamente autorizado por el Comité de Trabajos de Grado de la Facultad de Optometría de la Universidad Antonio Nariño (Ver Anexo 13).

- **Fase 4: Evaluación previa a uso de extensión de pestañas**

La superficie ocular y párpados de las mujeres que firmaron el consentimiento informado fue valorada con las siguientes pruebas con la finalidad de establecer una línea de base:

- **Biomicroscopía:** Se determinó el nivel de blefaritis según la escala de Efron.

- **Córnea 550**
  - OSDI
  - Hiperemia
  - NIBUT
  - Meibografía.
  
- **Fase 5: Selección de Técnicas, Formación de Grupos e Inserción.**
  
- **Coordinación del Procedimiento en un Centro Estético Especializado:**

Se coordinó la realización del procedimiento de inserción de pestañas en un centro estético de alta calidad ubicado en la localidad de Chapinero.
  
- **Selección basada en Popularidad y Experiencia:** Las opciones de técnicas se derivaron de las preferencias y la experiencia de los estilistas del centro estético. Se optó por las técnicas más utilizadas y reconocidas en el campo.
  
- **División de la Muestra en Dos Grupos:** Se dividió la muestra inicial de participantes en dos grupos equitativos, cada uno compuesto por 10 mujeres.
  
- **Diferentes Técnicas por Grupo** Los grupos se distribuyeron en dos técnicas de aplicación de pestañas distintas: el primer grupo se sometió a la técnica de lifting de pestañas, mientras que el segundo grupo optó por la técnica pelo a pelo.
  - **Elección Personalizada:** Según la preferencia de cada una de las participantes, teniendo en cuenta la clase de intervención que deseaba experimentar, se adjudicaba el grupo: Inserción de pestañas pelo a pelo o lifting.

- **Fase 6: Evaluación de Sintomatología Post-Inserción de pestañas**

Inmediatamente tras la inserción de pestañas, se empleó una encuesta (Ver Anexo 11). Con el propósito de identificar cualquier tipo de sintomatología o posibles signos de alerta que pudieran haber experimentado sobre la superficie ocular durante el proceso de adaptación a las extensiones de pestañas.

- **Fase 7: Evaluación Posterior a inserción de pestañas.**

Siete días después del procedimiento, se realizó la evaluación de la superficie ocular en la clínica de la facultad de optometría, de la Universidad Antonio Nariño sede Circunvalar para identificar diferencias o alteraciones en los resultados de las siguientes pruebas:

- Biomicroscopía: Se determinó el nivel de blefaritis según la escala de Efron.
- Topógrafo Córnea 550: OSDI, Hiperemia, NIBUT y Meibografía
- **Fase 8: Analizar resultados.**

Luego de caracterizar la población, se determinaron las diferencias entre síntomas reportados, los promedios de porcentaje de disfunción de glándulas de meibomio, incidencia de blefaritis, NIBUT e índice OSDI. Estas comparaciones se realizaron antes y después de la inserción de pestañas en dos grupos: Lifting y Pelo a Pelo. Utilizando la prueba t de student para muestras relacionadas, se evaluaron diferencias significativas en los valores promedio de los indicadores pre y post.



Tabla 4. Operacionalización de variables

Variable	Definición	Tipo	Escala/ Medición	Objetivo
<b>Extensión de pestañas</b>				
<b>Métodos de inserción</b>	<p><b>Técnica Lifting.</b> El lifting de pestañas es un tratamiento que busca rizar y elevar las pestañas naturales desde la raíz, creando un efecto de mayor longitud y curvatura (12).</p> <p><b>Técnica de pelo a pelo clásica.</b> El término "extensión de pestañas pelo a pelo" se refiere a un procedimiento estético en el cual se aplica una extensión artificial a las pestañas naturales, una por una, para mejorar el volumen, longitud y apariencia de las pestañas (13).</p>	<b>Cualitativa nominal, dicotómica</b>	Naturales o Sintéticas	2
<b>Pegamento de pestañas</b>	<p>Producto de belleza que se utiliza para asegurar las pestañas postizas en la piel justo por encima de las pestañas naturales (18)</p> <p><b>Componentes del pegamento</b></p> <p>Adhesivo en una variedad de aplicaciones industriales y domésticas, también está diseñado específicamente para trabajar alrededor de los ojos sin tocar el pie (18)</p>	<b>Cualitativa nominal, politómico</b>	Cianoacrilato  1. Metil-2 Cianoacrilato	1
<b>Síntomas asociados a superficie ocular</b>				
<b>Prurito</b>	Sensación subjetiva en la piel, que puede variar en intensidad, provoca en el individuo el impulso de rascarse (44)			
<b>Sensación de cuerpo extraño</b>	Paciente informa de una sensación de presencia de "algo" en el ojo. Este síntoma puede manifestarse tanto con la presencia real de un cuerpo extraño como sin la existencia de uno (41)	<b>Cualitativa nominal, dicotómica</b>	SI O NO	1 y 4
<b>Epifora</b>	Lagrimo ocular constante y excesivo (46).			

<b>Dolor ocular</b>	Sensibilidad alrededor del ojo ocasionado por una lesión o afección, pueden afectar los párpados y los tejidos circundantes (41).		
<b>Ardor ocular</b>	Sensación de irritación y picor en los ojos (48)		
<b>Complicaciones asociadas a superficie ocular.</b>			
<b>Hiperemia conjuntival</b>	Se refiere a la dilatación de los vasos sanguíneos en la conjuntiva (43).	<b>Cualitativa ordinal, politómica</b>	<b>Escala de Efron</b> 1 y 4 <ul style="list-style-type: none"> <li>● Grado 0</li> <li>● Grado 1</li> <li>● Grado 2</li> <li>● Grado 3</li> <li>● Grado 4</li> </ul>
<b>Edema palpebral</b>	Aumento patológico de líquido en los párpados. Puede ser secundario a procesos alérgicos o infecciosos o a traumatismos (50).	<b>Cualitativa ordinal, politómica</b>	EVE escala valoración eritema 1 y 4 <ul style="list-style-type: none"> <li>● Grado 0: Ausencia de eritema.</li> <li>● Grado 1: Eritema muy leve, apenas perceptible.</li> <li>● Grado 2: Eritema bien definido.</li> <li>● Grado 3: Eritema de moderado a grave.</li> <li>● Grado 4: Eritema grave.</li> </ul>
<b>Blefaritis anterior (Estafilocócica)</b>	La inflamación que se produce en la región externa del borde del párpado puede originarse debido a una infección bacteriana o, en ocasiones, viral (35).	<b>Cualitativa ordinal, politómica</b>	<b>Escala de Efron</b> 1 y 4 <ul style="list-style-type: none"> <li>● Grado 0</li> <li>● Grado 1</li> <li>● Grado 2</li> <li>● Grado 3</li> <li>● Grado 4</li> </ul>
<b>Blefaritis posterior</b>	La inflamación que se produce en la parte inferior del borde palpebral, en el área donde los párpados hacen contacto con el ojo, puede ser el resultado de una disfunción de las glándulas de Meibomio. En esta condición, las glándulas se obstruyen, impidiendo la secreción adecuada de lípidos esenciales para la lubricación de los ojos.	<b>Cualitativa ordinal, politómica</b>	<b>Escala de Efron</b> 1 y 4 <ul style="list-style-type: none"> <li>● Grado 0</li> <li>● Grado 1</li> <li>● Grado 2</li> <li>● Grado 3</li> <li>● Grado 4</li> </ul>
<b>Disfunción de glándulas de meibomio</b>	La inflamación en el borde palpebral puede ser causada por una disfunción de las glándulas de Meibomio, lo cual		

	puede resultar en la formación de orzuelos y chalazión. Además, la blefaritis posterior puede causar engrosamiento en el borde palpebral y la aparición de costras en los párpados (30).			
<b>Celulitis preseptal</b>	Infección inflamatoria de la órbita limitado al espacio anterior al septum orbitario (39)	<b>Cualitativa ordinal, politómica</b>	<p>Escala de 0 a 2 siendo 2 la más grave esto depende de la localización, edema, extensión y del dolor.</p> <p>Escala Visual del Eritema (EVE):</p> <ul style="list-style-type: none"> <li>● 0: Ausencia de eritema.</li> <li>● 1: Presencia leve de eritema, apenas perceptible.</li> <li>● 2: Eritema moderado, con la piel de tono rosáceo.</li> <li>● 3: Eritema intenso, con la piel de tono rojo o púrpura.</li> <li>● 4: Presencia de piel rota o abrasión superficial</li> </ul>	1 y 4  1 y 4
<b>Dermatitis de contacto</b>	Una reacción inflamatoria cutánea es la respuesta del cuerpo cuando se expone a una sustancia irritante que causa daño al tejido de la piel. Esta respuesta puede manifestarse a través de enrojecimiento, hinchazón, picazón y otros síntomas característicos (51)	<b>Cualitativa ordinal, politómica</b>		
<b>Orzuelo</b>	Infección del párpado que se presenta por una inflamación aguda de las glándulas o folículos de los párpados donde suele ser estéril (36)	<b>Cualitativa ordinal, Dicotómica</b>	<ul style="list-style-type: none"> <li>● Orzuelo interno</li> <li>● Orzuelo externo</li> </ul>	1 y 4
<b>Chalazión</b>	Una reacción inflamatoria de larga duración que se distingue por la aparición de granulomas no infecciosos en la Glándula de Meibomio o en la Glándula de Zeiss, que a veces puede sobre infectarse (37)	<b>Cualitativa ordinal, politómica</b>	<p>Según el tiempo de evolución:</p> <ul style="list-style-type: none"> <li>● Agudo</li> <li>● Subagudo</li> <li>● Crónico</li> </ul> <p>Según su localización:</p> <ul style="list-style-type: none"> <li>● Extra Tarsal</li> <li>● Externo</li> </ul>	1 y 4  2

## 7. Aspectos Éticos

El presente estudio se fundamenta en los principios éticos delineados en el informe Belmont, que hacen énfasis en el respeto hacia las personas, la promoción del bienestar y la equidad. Además, se adhiere al estándar ético de "La búsqueda del bien". De acuerdo con la resolución 008430 de octubre 4 de 1993, esta investigación se considera de bajo riesgo y se llevará a cabo conforme a los siguientes criterios:

- En este estudio se fomenta el principio de beneficencia y no maleficencia, dando prioridad a la reducción de riesgos directos para los individuos y la maximización de los beneficios a largo plazo.
- Se contará con un Consentimiento Informado respaldado por la Universidad Antonio Nariño, donde se evidenciará el objetivo, riesgos y beneficios de la investigación.
- Este proyecto de investigación, de tipo prospectivo, se basará en el artículo 11 del primer capítulo de la resolución 8430. Se implementarán métodos convencionales utilizados en la práctica de la optometría para examinar la superficie ocular. Es importante destacar que estos procedimientos se realizan con fines académicos (52).
- Con relación al apartado F que figura en el artículo 6 de la resolución 8430, este estudio de investigación cuenta con el apoyo de la profesional Carolina Hernández quien realizará un acompañamiento a las investigadoras en las fases en las que haya intervención directa con el paciente.
- Se identificó los riesgos y beneficios que se pueden presentar en el paciente, en el cual se exponen en el consentimiento informado (Ver anexo 13).

- No se efectúan riesgos de alto nivel en la investigación que atenten en la salud ocular o sistémica del participante.
- Los beneficios para el participante es la obtención de una consulta de optometría en el cual se realiza un seguimiento clínico, de la evolución de la superficie ocular, bajo la supervisión de un profesional, realizando examen de Biomicroscopia con el equipo de lámpara de hendidura, prueba no invasiva, donde se garantiza la previa asepsia en el uso de cada paciente.

## **8. Resultados**

### **8.1. Características generales de la población.**

La población seleccionada para el estudio consistió en mujeres de 18 a 27 años que expresaron su voluntad de participar en la inserción de pestañas y que eran miembros de la Universidad Antonio Nariño, Sede Circunvalar.

Se reclutó a un total de 38 aspirantes de género femenino y se seleccionaron 20 según los criterios de inclusión y exclusión, el grupo seleccionado estuvo compuesto por 10 estudiantes de veterinaria y otro por 10 estudiantes de optometría.

Es importante señalar que las 18 mujeres restante expresaron su interés en participar, pero se excluyeron de la selección debido a su previa experiencia con alguna técnica de pestañas.

Se llevaron a cabo evaluaciones índices de OSDI, hiperemia conjuntival, NIBUT y meibografía del párpado superior utilizando el equipo Topógrafo Córnea 550, así como una evaluación de la superficie ocular mediante Biomicroscopía antes y después de la inserción de las pestañas.

Es importante destacar que en uno de los subgrupos se aplicó la técnica de lifting de pestañas, mientras que en el otro subgrupo se optó por la técnica de pelo a pelo.

### **8.2. Descripción de resultados:**

#### **8.2.1. Técnica de pelo a pelo clásica**

A continuación, se describen los resultados y los cambios observados en cada etapa de inserción de pestañas.

**Antes de la inserción de las pestañas:**

Se evaluaron variables de superficie ocular en el grupo que se sometió a la técnica de lifting

- Se encontró que el OSDI presentaba un nivel moderado del 60%, lo que podría indicar ciertas molestias oculares relacionadas con sequedad.
- La hiperemia conjuntival, se observó en grado 1 en el 80% de las participantes.
- El NIBUT (Tiempo de ruptura de la Película Lagrimal No Invasiva) promedio fue de 5.4 segundos para el ojo derecho (OD) y 4.4 segundos para el ojo izquierdo (OI).
- En la meibografía del párpado superior, se encontró que el 75% (promedio) de las mujeres tenía un grado 2 o mejor.
- En Biomicroscopia ninguna mostró signos de blefaritis, considerándose estos valores como línea base.

**Cinco minutos después de la inserción de las pestañas:**

Tras la inserción de las pestañas utilizando la técnica Lifting, se llevó a cabo una encuesta a las usuarias cinco minutos después del procedimiento para obtener información sobre sus síntomas.

- Los síntomas reportados incluyen ardor ocular en el 75% de las participantes, epífora en el 90%, prurito en el 85% y sensación de cuerpo extraño en el 10%.

**Una semana después de la inserción de las pestañas:**

Se llevó a cabo una nueva evaluación de las variables relacionadas con la superficie ocular

- Ninguna participante presentó un OSDI alterado.

- Hubo cambios en la hiperemia conjuntival en un 20% de las participantes, pasando de grado 1 a grado 2 en algunos casos.
- El NIBUT promedio fue de 5.6 segundos para OD y 4.5 segundos para OI
- En la meibografía, aproximadamente el 80% (promedio) de las participantes presentaron un grado 2.
- A través de Biomicroscopía, se observó que el 90% de las participantes presentaban blefaritis anterior grado 2, con signos de: enrojecimiento moderado en los bordes palpebrales y presencia de escamas o costras más prominentes, después del procedimiento, mientras que el 10% restante presentó blefaritis anterior grado 1: enrojecimiento leve en los bordes palpebrales y presencia de escamas o costras mínimas. Según Efron (Tabla 5) (Tabla 6).

### **8.2.2. Técnica Lifting**

#### **Antes de la inserción de las pestañas:**

- No se encontró un OSDI alterado en ninguna de las pacientes.
- Hiperemia conjuntival grado 1 en el 70%.
- NiBUT promedio de 6.17 y 5.52 seg OD y OI respectivamente.
- Meibografía del párpado superior grado 2 en el 85% (promedio) de las mujeres.
- Ninguna presentó signos de blefaritis.

#### **Cinco minutos después de la inserción de las pestañas**

Las usuarias reportaron mediante una encuesta síntomas de ardor ocular en el 90%, epifora en el 80%, prurito en el 30% y sensación de cuerpo extraño en el 10%.







#### **Una semana después de la inserción de las pestañas:**

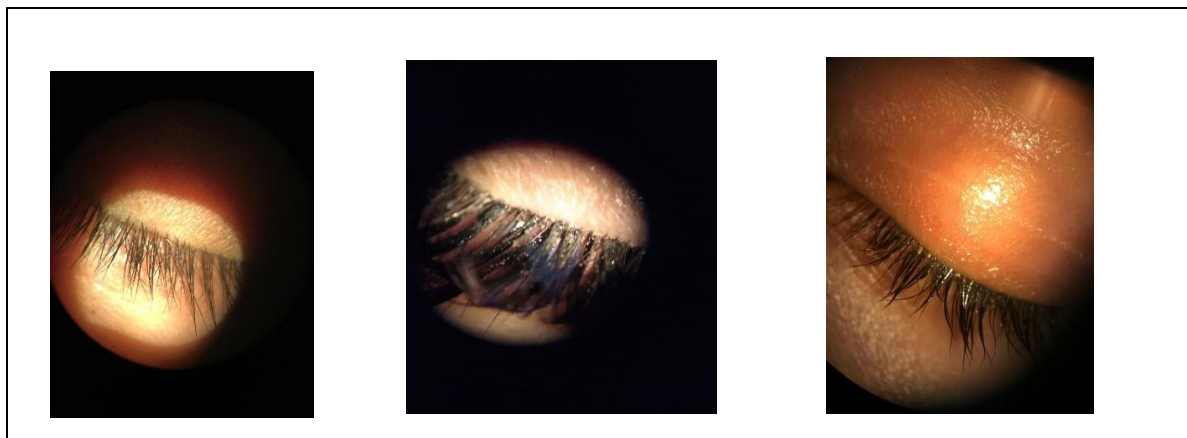
Se evaluaron nuevamente las variables de superficie ocular.



- Ninguna presentó un OSDI alterado.
- No hubo cambios significativos en la hiperemia conjuntival.
- NiBUT promedio de 5.52 y 5.91 seg para OD y OI respectivamente.
- El 85% (promedio) presentó en meibografía grado 2.
- En Biomicroscopia, se evidenció que la mayoría de las participantes (70%) presentaban blefaritis grado 1: enrojecimiento leve en los bordes palpebrales y presencia de escamas o costras mínimas, después del procedimiento (30%) grado 2: : enrojecimiento moderado en los bordes palpebrales y presencia de escamas o costras más prominentes (Tabla 5) (Tabla 6).

**Tabla 5 . Registro fotográfico de resultados que abarca las dos técnicas de inserción de pestañas**

Antes de inserción	Método de inserción pelo a pelo Blefaritis anterior, grado 2	Método de inserción Lifting Blefaritis anterior, grado 1 y 2
		
		



Elaboración propia, 2023

**Tabla 6. . Variables de superficie ocular antes y después de inserción de pestañas de técnica de extensión de pestañas**

ANÁLISIS DESCRIPTIVO	Técnica pelo a pelo		Técnica Lifting	
	Antes de inserción de pestañas (n=10)	1 semana después de la inserción de pestañas (n=10)	Antes de inserción de pestañas (n=10)	1 semana después de la inserción de pestañas (n=8)
<b>Edad</b>	22		22	
<b>Ocupación /Estudiante</b>				
<b>Optometría</b>	50%	50%	50%	50%
<b>Veterinaria</b>	50%	50%	50%	50%
<b>Síntomas</b>				
<b>Ardor ocular</b>	0%	75%	0%	90%
<b>Dolor ocular</b>	0%	0%	0%	0%
<b>Epifora</b>	0%	90%	0%	80%
<b>Prurito</b>	0%	85%	0%	30%
<b>Sensación de cuerpo extraño</b>	0%	30%	0%	10%
<b>OSDI</b>				
<b>Normal</b>	0%	0%	10%	0%
<b>Leve</b>	40%	50%	50%	60%
<b>Moderado</b>	60%	50%	50%	40%
<b>Severo</b>	0%	0%	0%	0%
<b>Hiperemia conjuntival</b>				
<b>Grado 0</b>	20%	0%	20%	20%
<b>Grado 1</b>	80%	80%	70%	70%
<b>Grado 2</b>	0%	20%	10%	10%
<b>Grado 3</b>	0%	0%	0%	0%
<b>NiBUT (Promedio)</b>				

<b>OD</b>	5.4	4.52	6.17	5.17
<b>OI</b>	4.4	5.62	5.52	5.91
<b>Meibografía OD</b>				
<b>Grado 0</b>	0%	0%	0%	0%
<b>Grado 1</b>	40%	30%	30%	10%
<b>Grado 2</b>	60%	70%	70%	80%
<b>Grado 3</b>	0%	0%	0%	0%
<b>Meibografía OI</b>				
<b>Grado 0</b>	0%	0%	0%	0%
<b>Grado 1</b>	90%	10%	10%	20%
<b>Grado 2</b>	90%	90%	90%	80%
<b>Grado 3</b>	0%	0%	0%	0%
<b>Blefaritis</b>				
<b>Grado 0</b>	0%	0%	0%	0%
<b>Grado 1</b>	0%	10%	0%	70%
<b>Grado 2</b>	0%	90%	0%	30%

Elaboración propia. 2023

### 8.3. Asociación entre las variables de la inserción de pestañas y las variables principales.

Se utilizó la prueba de T de Student para muestras relacionadas. Dicha prueba estadística resulta apropiada para identificar diferencias significativas entre dos conjuntos de datos que están relacionados, es decir, cuando se obtienen mediciones antes y después de una intervención o tratamiento en un mismo grupo de participantes (Tabla 3).

En el análisis, se evaluó el valor de p de dos colas. Es importante resaltar que, para respaldar la hipótesis del investigador (H1), el valor de p debe ser  $\leq 0.05$ , ya que esto indica una diferencia significativa entre dichas medias. Por otro lado, si el valor es  $\geq 0.05$ , la hipótesis nula (H0) plantea que no existe una diferencia significativa entre las medias antes y después de la inserción de las pestañas (Tabla 3).

### 8.3.1. Asociación entre las variables evaluadas y el método de inserción

#### Técnica pelo a pelo clásica.

En relación con lo previamente mencionado, se pudo observar el promedio de la variable de meibografía (% de pérdida de glándulas de Meibomio) antes de la inserción, el cual fue de 26.3% y después de la inserción, este valor incrementó a 31.1%, manteniéndose en un Grado 2 de pérdida en ambos casos. En cuanto a la Blefaritis (Escala Efron), se registró un cambio significativo, pasando de 0 a 1.94. Además, en referencia al tiempo de ruptura de la película lagrimal (NiBUT) en segundos, el promedio antes de la inserción fue de 5.67, mientras que después de la inserción aumentó ligeramente a 5.71. Por su parte, el Índice OSDI tuvo un promedio de 1.3 antes de la inserción, incrementándose a 1.4 después del mismo procedimiento (Tabla 7).

Los análisis realizados utilizando el umbral de significancia de valor  $p < 0.05$  permiten concluir que hubo un cambio significativo en la variable de blefaritis después de la técnica de inserción de pestañas pelo a pelo, evidenciado por un valor de ( $P= 2.97 \text{ E}^{-28}$ ) menor. Sin embargo, no se encontraron cambios significativos en las variables de meibografía (% de pérdida), NiBUT (segundos) ni en el Índice OSDI. En estos casos, los valores  $p$  obtenidos (0.12, 0.92 y 0.59 respectivamente) resultaron ser mayores que 0.05, indicando que no se encontraron cambios suficientes para afirmar un cambio significativo en esas variables (Tabla 7).

### 9.3.2. Asociación entre las variables evaluadas y el método de inserción

#### Técnica

#### Lifting

Se presentan los valores promedio antes y después de la inserción en diversas variables. En términos de meibografía (% de pérdida), el promedio previo fue de 30.95 y

aumentó a 32.02 posteriormente manteniéndose en un Grado 2 de pérdida en ambos casos. Con relación a la blefaritis (Escala Efron), se observó un cambio de 0 antes a 1.25 después, indicando una diferencia estadísticamente relevante después de la técnica de inserción de pestañas. Respecto al NIBUT (Segundos), el promedio previo fue de 4.9, incrementándose levemente a 5.02 después. Para el Índice OSDI, el promedio antes de la intervención fue de 1.6, aumentando a 1.7 después (Tabla 7).

De acuerdo al umbral de significancia de valor  $p < 0.05$  permiten concluir que hubo un cambio significativo en la variable de blefaritis después de la técnica de inserción de pestañas pelo a pelo, evidenciado por un valor de ( $p = 1.70 \text{ E}-11$ ) menor. Sin embargo, no se encontraron cambios significativos en las variables de meibografía ( $p = 0.73$ )

NIBUT ( $p = 0.87$ ) ni en el Índice OSDI ( $p = 0.51$ ) (Tabla 3).

**Tabla 7. Diferencias en Meibografía, Blefaritis, NIBUT y OSDI antes y después de cada técnica de inserción.**

	Técnica pelo a pelo clásica			Técnica lifting		
	Promedio antes	Promedio después	Valor p	Promedio antes	Promedio después	Valor p
Meibografía (% de pérdida)	26.3	31.1	0.12	30.95	32.02	0.73
Blefaritis (Escala Efron)	0	1.94	2.97 E-28	0	1.25	1.70 E -11
NIBUT (Segundos)	5.67	5.71	0.92	4.9	5.02	0.87
Índice OSDI	1.3	1.4	0.59	1.6	1.7	0.51

Elaboración propia 2023.

## 9. Discusión

En el presente estudio, se identificó que la inserción de pestañas produce cambios sobre la superficie ocular. Dentro de las alteraciones más importantes está la aparición de blefaritis en grados 1 y 2, teniendo en cuenta la clasificación de Efron y los síntomas de ardor ocular y epifora. Los resultados obtenidos demuestran que la técnica clásica de extensión de pestañas pelo a pelo tuvo un impacto significativo en la aparición de blefaritis ( $p=2.97 \text{ E- } 28$ ), de manera similar, el procedimiento de lifting de pestañas también mostró una diferencia significativa en la blefaritis ( $p=1.70 \text{ E- } 11$ ). Sin embargo, en lo que respecta a las variables de Meibografía, NiBUT e hiperemia conjuntival, no se observaron cambios importantes con ninguno de los métodos de inserción de pestañas evaluados.

Estudios anteriores, indicaron la posibilidad de encontrar diversas manifestaciones. Por ejemplo, Aba et al. (2017) destacó el prurito como síntoma frecuente (6). Seguidamente en el estudio de Moshisfar et al. (2018) observaron conjuntivitis química y queratitis lamelar difusa (7). Del mismo modo, Masud et al. (2019) informó de queratoconjuntivitis, erosión conjuntival y dermatitis de contacto (2). Por su parte, Nagendran et al. (2021), reportó dermatitis de contacto (8), pero contrario a esto, el presente estudio no encontró ninguno de estos hallazgos.

Probablemente los factores desencadenantes de la blefaritis sean: el Cianoacrilato, utilizado como pegamento (puede obstruir las glándulas sebáceas)(7), el peróxido de hidrógeno, empleado para efecto pestañina generando irritación en los ojos (53), la posible falta de higiene del estilista y del usuario tras la inserción de pestañas la propicia la presencia de gérmenes, proliferación de bacterias, causando irritación,

enrojecimiento y descamación de los bordes de los párpados. Además, la retención de suciedad puede obstruir los folículos pilosos de las pestañas y por el tiempo total de cada técnica (lifting dura 1 hora y 20 minutos (12) y pelo a pelo a dura 20 minutos (13).

Los cambios de la superficie ocular reportados en el presente estudio están respaldados por diseño metodológico observacional analítico pre, post, y la utilización de métodos cuantitativos utilizados en el Topógrafo de Essilor Córnea 550 y la medida de blefaritis con escalas estandarizadas a diferencia de lo reportado por Masud ,Moshisfar y Nagendran (2)(7)(8).

Cabe recalcar que el presente estudio tuvo las siguientes limitaciones: (1) El NIBUT de la córnea 550 varía de una toma a otra e incluso en ocasiones no lo registra, factor que lo hace poco confiable (2). Dos participantes, se retiraron del estudio debido a un edema palpebral agudo y madarosis (auto reportada) tres días después, secundario a la inserción de pestañas en la técnica de pelo a pelo clásica. No se pudo llevar a cabo la evaluación posterior de estos casos debido a la limitación de tiempo para la recolección de datos.

En futuras investigaciones, se recomienda valorar la frecuencia de parpadeo antes y después de la inserción de pestañas, con el pegamento puede hacer que los párpados se adhieran rápidamente, generando molestias e interferencia en la continuidad del parpadeo (8), considerar la posibilidad de medir NIBUT y clasificar la blefaritis, con un equipo con mejor repetibilidad. Por otra parte, se recomienda explorar los cambios en el microbiota ocular debido a que hay autores que reportan alteraciones de ese tipo (7). Finalmente se recomienda evaluar el efecto de las pestañas sobre el Nibut y la blefaritis a largo plazo (más de una semana

## 10. Conclusiones

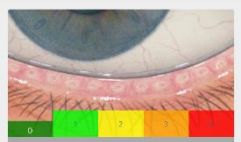

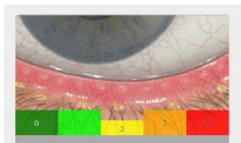
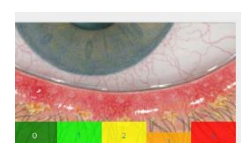
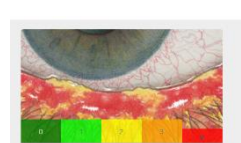
Los resultados del presente estudio demuestran que la inserción de pestañas independientemente de la técnica puede producir blefaritis anterior (técnica de Lifting principalmente grado 1 y en técnica pelo a pelo grado 2). Y en cuanto a meibografía, NIBUT e hiperemia conjuntival no se encontró relación estadísticamente significativa a corto plazo. Posiblemente la causa del desarrollo de blefaritis anterior puede ser el uso de Cianoacrilato, peróxido de hidrógeno y las condiciones higiénicas del procedimiento.

Debido a lo anterior se recomiendan una valoración previa de los párpados y de la superficie ocular en búsqueda en cuadros infecciosos que contraindicarían la inserción de pestañas y posterior al procedimiento controles periódicos enfocados en la evaluación palpebral de las pacientes con inserción de pestañas, en la búsqueda de blefaritis, reacciones alérgicas o lesiones secundarias al procedimiento



## 11. Anexos

### Anexo 1. Escala de graduación EFRON. Blefaritis Posterior

0	 <p>OptiExpert™   Escala de graduación Efron</p>	<ul style="list-style-type: none"> <li>● Borde palpebral pálido</li> <li>● Orificios de las glándulas de Meibomio son visibles</li> <li>● Pestañas limpias</li> </ul>
1	 <p>OptiExpert™   Escala de graduación Efron</p>	<ul style="list-style-type: none"> <li>● Borde palpebral rosado</li> <li>● Secreción turbia en algunos orificios de las glándulas de meibomio</li> </ul>
2	 <p>OptiExpert™   Escala de graduación Efron</p>	<ul style="list-style-type: none"> <li>● Borde palpebral enrojecido</li> <li>● Secreción de tipo lechosa en múltiples orificios de las glándulas de Meibomio</li> <li>● Incremento Lagrimal</li> </ul>
3	 <p>OptiExpert™   Escala de graduación Efron</p>	<ul style="list-style-type: none"> <li>● Borde palpebral enrojecido</li> <li>● Secreción de tipo amarillenta en todos los orificios de las glándulas</li> <li>● Secreción continua</li> </ul>
4	 <p>OptiExpert™   Escala de graduación Efron</p>	<ul style="list-style-type: none"> <li>● Secreción mucorosa amarillenta espesa</li> <li>● Secreción continua</li> <li>● Enrojecimiento en conjuntiva bulbar</li> </ul>

Elaboración Propia. Escala de Gravedad según Efron

### Anexo 2. Clasificación del orzuelo

<b>Interno</b>	Por lo general, está causado por una infección en la glándula de meibomio, que se encuentra en el espesor del tarso. La obstrucción e infección de esta glándula pueden provocar la formación de un orzuelo interno
<b>Externo</b>	Comienza en el borde de la pestaña. Mayormente, se debe a una infección en el folículo piloso de la pestaña. Cuando se obstruye y se infecta el folículo piloso, se desarrolla un orzuelo externo en esta área.

Elaboración Propia. Clasificación del tipo de orzuelo

### Anexo 3. Clasificación del chalazión

<b>Agudo</b>	Inflamación estéril o infecciosa, localizada en los párpados
<b>Subagudo</b>	Nódulo subcutáneo, redondo, indoloro y de bordes definidos
<b>Crónico</b>	Nódulo Subcutáneo en el tarso que puede tener una secreción espesa de la glándula a la presión

Elaboración Propia. Escala de Gravedad según el tiempo de evolución (15)

#### Anexo 4. Clasificación de gravedad de la celulitis preseptal

Características locales	0	1	2
<b>Localización</b>	Un párpado	Dos párpados	Más de las cejas
<b>Eritema</b>	Mínimo	Rojo	Equimosis
<b>Extensión</b>	Párpados abiertos	Levanta párpados	No puede abrir párpados
<b>Dolor</b>	Ninguno	A la palpación	Constante

Elaboración Propia. Clasificación de gravedad de Celulitis Preseptal.

#### Anexo 5. Clasificación de la conjuntivitis bacteriana

<b>Aguda</b>	<ul style="list-style-type: none"> <li>● Progresa con rapidez de horas hasta los 3 días</li> <li>● Edema, hiperemia conjuntival marcada, secreción Purulenta abundante</li> </ul>
<b>Hiperaguda</b>	<ul style="list-style-type: none"> <li>● Avanza entre los 10 -14 días</li> <li>● Secreción mucopurulenta</li> </ul>
<b>Crónica</b>	<ul style="list-style-type: none"> <li>● Más de 4 semanas</li> <li>● Sensación de cuerpo extraño, pestañas pegadas entre sí</li> </ul>

Elaboración Propia. Escala de gravedad para la Conjuntivitis bacteriana

#### Anexo 6. Clasificación de la conjuntivitis alérgica según escala de Efron

<b>0</b>	<ul style="list-style-type: none"> <li>● Conjuntiva Pálida</li> <li>● Vasos claramente visibles</li> <li>● Leve rugosidad en el pliegue tarsal</li> </ul>
<b>1</b>	<ul style="list-style-type: none"> <li>● Conjuntiva rosada</li> <li>● Vasos visibles</li> <li>● Aumento de la rugosidad del pliegue</li> </ul>
<b>2</b>	<ul style="list-style-type: none"> <li>● Conjuntiva roja</li> </ul>

	<ul style="list-style-type: none"> <li>• Vasos menos visibles</li> <li>• Papilas en pliegue tarsal</li> <li>• Reflejo sobre algunas papilas</li> </ul>
3	<ul style="list-style-type: none"> <li>• Conjuntiva muy enrojecida</li> <li>• Vasos apenas visibles</li> <li>• Reflejos pupilares brillantes</li> <li>• Presencia de hebra de tipo mucosa</li> </ul>
4	<ul style="list-style-type: none"> <li>• Enrojecimiento conjuntival externo</li> <li>• Vasos no visibles</li> <li>• Papilas de aspecto gigante</li> <li>• Reflejos papilares brillantes</li> <li>• Aumento de hebras tipo mucosa</li> </ul>

Elaboración Propia. Escala de Gravedad según Efron  
para la conjuntivitis Alérgica

#### **Anexo 7.** Clasificación de gravedad del edema palpebral

0	Sin eritema
1	Eritema palpebral (Apenas perceptible)
2	Eritema bien definido
3	Eritema moderado
4	Eritema grave (Color rojo violáceo o lesión en profundidad)

Elaboración Propia. Escala de gravedad del edema  
Palpebral según Escala EVE

#### **Anexo 8.** Clasificación de gravedad de la dermatitis de Contacto

0	Sin Eritema
1	Poco eritema (Apenas perceptible)
2	Eritema moderado (piel Rosácea)
3	Eritema Moderado a grave (Piel roja o púrpura)
4	Piel rota o abrasión (Superficial)

Elaboración Propia. Escala de gravedad del edema  
Palpebral según Escala EVE.



7 Conducir de noche	<input type="radio"/>	<input type="radio"/>	<input type="radio"/>	<input type="radio"/>	<input type="radio"/>	<input type="radio"/>
8 Trabajar en un ordenador	<input type="radio"/>	<input type="radio"/>	<input type="radio"/>	<input type="radio"/>	<input type="radio"/>	<input type="radio"/>
9 Ver televisión	<input type="radio"/>	<input type="radio"/>	<input type="radio"/>	<input type="radio"/>	<input type="radio"/>	<input type="radio"/>

¿Ha sentido incomodidad en los ojos en alguna de las siguientes situaciones durante la última semana?

	En todo momento	Casi en todo momento	En el 50% del tiempo	Casi en ningún momento	En ningún Momento	No Sé
9 Viento	<input type="radio"/>	<input type="radio"/>	<input type="radio"/>	<input type="radio"/>	<input type="radio"/>	<input type="radio"/>
10 Lugares con baja humedad	<input type="radio"/>	<input type="radio"/>	<input type="radio"/>	<input type="radio"/>	<input type="radio"/>	<input type="radio"/>
11 Lugares con aire acondicionado	<input type="radio"/>	<input type="radio"/>	<input type="radio"/>	<input type="radio"/>	<input type="radio"/>	<input type="radio"/>

Fuente tomado de Test OSDI – ojo seco

**Anexo 11:** Instrumento de recolección. Encuesta pre- selección cambios en la superficie ocular asociado al uso de extensión de pestañas.

[https://docs.google.com/forms/d/1ag5FtvC3cyEVRk\\_HjjT6K2klo\\_Q9oYC4qb2gloMRigM/edit?usp=forms\\_home&ths=true](https://docs.google.com/forms/d/1ag5FtvC3cyEVRk_HjjT6K2klo_Q9oYC4qb2gloMRigM/edit?usp=forms_home&ths=true)

**Anexo 12:** Historia clínica PRE- usuario de extensión de pestañas.

: <https://forms.gle/Rmk3CAXLXimYx2749>

**Anexo 13:** Historia clínica para el usuario de extensión de pestañas.

<https://docs.google.com/forms/d/18KmKNt3YvJVMsYppVbkVrM6peLF2t9jJsOy5qThyZ4M/ed>

**Anexo 12:** Consentimiento informado para participación en investigación para pacientes.

### **Consentimiento informado para participación en investigación**

**12.** Apreciado participante le extendemos una cordial invitación para que se una a este estudio de investigación médica. Antes de tomar una decisión respecto a su participación, le solicitamos leer detenidamente el presente documento. Este documento se conoce como consentimiento informado y al abordar la lectura, no dude en realizar preguntas acerca de cualquier aspecto que le permita resolver sus inquietudes de manera completa y precisa.

### **13. Información del proyecto**

**a. Título: Cambios sobre la superficie ocular asociados al uso de extensión de pestañas**

#### **b. Presentación**

El estudio fue realizado por Nancy Johanna López Reyes, estudiante de noveno semestre de la Facultad de Optometría de la Universidad Antonio Nariño en Bogotá, bajo la orientación de Carolina Hernández, docente de la misma institución.

### **14. Objetivo:**

El estudio busca identificar los cambios a nivel de la superficie ocular en usuarios de extensión de pestañas en Chapinero.

Los cambios del segmento anterior son aquellos efectos secundarios producidos por factores de riesgo al que está expuesto el ojo.

Identificar cuáles son los factores de riesgo más comunes a los que están expuesto los usuarios, así como analizar cómo se utilizan la implementación de protección ocular, para finalmente establecer una relación entre ellos.

Si se le está extendiendo una invitación para formar parte de esta investigación, es porque usted desea utilizar extensión de pestañas y debe considerar los posibles cambios que se produzcan a nivel ocular. A continuación, se exponen las más frecuentes:

**Prurito:** La sensación subjetiva de la piel, que puede variar en intensidad, provoca en la persona la necesidad de rascarse para aliviarla (44).

**Sensación de cuerpo extraño:** Se refiere a la percepción del paciente de que hay algo presente en el ojo. Este síntoma puede manifestarse tanto con la presencia real de un cuerpo extraño en el ojo como sin la presencia física de dicho elemento (41).

**Epifora:** Lagrimeo ocular constante y excesivo (46).

**Dolor Ocular:** Sensibilidad alrededor del ojo ocasionado por una lesión o afección, pueden afectar los párpados y los tejidos circundantes (41).

**Ardor Ocular:** Sensación de irritación y picor en los ojos (48).

**Hiperemia Conjuntival:** Se caracteriza por la dilatación de los vasos sanguíneos en la membrana conjuntiva (43).

**Edema Palpebral:** La acumulación anormal de líquido en los párpados, conocida como edema palpebral, puede ser el resultado de diversas causas, como procesos alérgicos, infecciones o traumatismos (50).

**Blefaritis Anterior:** La inflamación que afecta a la parte externa del borde palpebral puede originarse debido a una infección bacteriana o, en, en algunos casos, vira l(54).

**Blefaritis Posterior (Estafilocócica): Disfunción de Glándulas de Meibomio:**

Es una condición inflamatoria que ocurre en la parte inferior del borde palpebral, donde los párpados se encuentran en contacto con el ojo. Esta inflamación es el resultado de un disfuncionamiento de las glándulas de Meibomio, las cuales se obstruyen, lo que puede ocasionar la formación de orzuelos y chalaziones. Además, la blefaritis posterior se caracteriza por el engrosamiento del borde palpebral y la presencia de costras en los párpados (54).

**Celulitis Preseptal:** Infección inflamatoria de la órbita limitado al espacio anterior al septum orbitario (39)

**Dermatitis de contacto:** Se trata de una reacción inflamatoria de la piel que ocurre cuando esta entra en contacto con sustancias irritantes que causan daño al tejido debido a su toxicidad (51).

## 15. Justificación

Los cambios pueden darse sobre el segmento anterior ocular por uso de extensión de pestañas, evidenciados en consulta de optometría una vez concluido el tratamiento,

revela información importante para la salud visual y ocular en vista a que estos procedimientos son muy populares actualmente y podrían comprometer la salud ocular del paciente (3) (5).

### **16. Procedimientos a los que será sometido si participa**

En caso de colaborar en la investigación, se le formularán cuestionamientos de carácter general acerca de su experiencia en el uso de extensión de pestañas. Historia clínica sobre sus antecedentes generales y oculares. Posteriormente participará en al menos 2 sesiones de exámenes oculares entre ellos examen de Biomicroscopia e Hiperemia conjuntival, Meibografía, Nibut, (Evaluaciones en topógrafo cornea 550).

### **17. Riesgos de participar**

Si usted toma la decisión de participar es debido informarle que existen los siguientes riesgos:

#### **Riesgos de la intervención:**

- Ninguno

#### **Riesgos de los procedimientos de recolección de la información:**

La evaluación mediante lámpara de hendidura del segmento anterior es considerado segura y no presenta riesgos potenciales conocidos.

La evaluación mediante topógrafo cornea 550 del segmento anterior es considerado segura y no presenta riesgos potenciales conocidos.

### **18. Beneficios de participar**

Si usted toma la decisión de participar podrá gozar de los siguientes beneficios:

- Examen de optometría general y especializado.
- El propósito de esta investigación es ampliar el entendimiento científico y clínico en relación a los cambios que se producen en el área ocular como resultado del proceso de extensión de pestañas. Este estudio pretende establecer una base sólida para fomentar dicho conocimiento en nuestro país, ya que actualmente no se cuentan con datos específicos acerca de los posibles efectos adversos de este procedimiento de belleza en los ojos. Los resultados obtenidos también contribuirán a impulsar la prevención y el manejo adecuado de la adaptación a las extensiones de pestañas, lo cual beneficiará la atención integral de la salud visual, con el apoyo de profesionales capacitados. Es importante destacar que este



proyecto no persigue ningún beneficio económico directo para los investigadores ni las instituciones involucradas; su único propósito es de naturaleza académico

- **Confidencialidad**

Conforme a la Ley colombiana 1581 de 2012, deseamos garantizarle que toda la información recolectada durante su participación en este estudio será manejada de manera confidencial. Los registros serán cifrados para preservar la privacidad y en ningún caso se utilizarán sus datos personales como su nombre u otros elementos de identificación personal. La responsabilidad de resguardar todo el material recae en los investigadores responsables.

Aquí algunas aclaraciones importantes:

- Su decisión de participar en el estudio es completamente voluntaria.
- No habrá repercusiones negativas si decide no aceptar la invitación.
- En cualquier momento durante el estudio, tiene la opción de retirarse, incluso si el investigador responsable no lo solicita, siempre y cuando comunique las razones de su decisión, la cual será respetada en su totalidad.
- No se proporcionará compensación económica por su participación.
- A lo largo del estudio, puede solicitar información actualizada sobre el mismo.
- Si ha comprendido los riesgos y beneficios del estudio y se han resuelto todas sus inquietudes, y decide participar, le invitamos a firmar el Consentimiento Informado adjunto a este documento.
- Una vez que haya comprendido el estudio y desee participar, se le solicitará que firme este documento, y se le proporcionará una copia firmada y fechada para su referencia.

### **19. Consentimiento informado**

Yo \_\_\_\_\_  
 identificado (a) con cédula de ciudadanía No. \_\_\_\_\_ de \_\_\_\_\_, manifiesto que he leído y comprendido la información anterior y mis preguntas han sido respondidas de manera satisfactoria. He sido informado y entiendo que los datos obtenidos en el estudio pueden ser publicados o difundidos con fines científicos, pero de ninguna manera se difundirán datos que revelen mi identidad. Estoy de acuerdo en tomar parte en esta investigación.

**Firma del participante** \_\_\_\_\_

**Nombres y apellidos:** \_\_\_\_\_

**Cédula de identidad:** \_\_\_\_\_

**Firma del testigo 1** \_\_\_\_\_

**Nombres y apellidos:** \_\_\_\_\_

**Cédula de identidad:** \_\_\_\_\_

## 12. Referencias

1. Glamaour. todo sobre las extensiones de pestañas. 2020.
2. Journal o, masud m, majid moshirfar ;, tirth ;, shah j, aaron ;, et al. Eyelid cosmetic enhancements and their associated ocular adverse effects. med hypothesis, discov innov ophthalmol [internet]. 2019 [cited 2023 feb 21];8(2):96. Available from: /pmc/articles/pmc6592309/
3. False eyelashes market growth | research report [2030] [internet]. [cited 2023 sep 30]. available from: <https://www.fortunebusinessinsights.com/false-eyelashes-market-106573>
4. Ministerio de protección socia. resolución número 2263 de 2004. Minist la protección soc . 2004 dec 10;1–5.
5. Sernac. Servicio nacional del consumidor. Sernac se suma a advertencia sobre productos que contengan “cianoacrilato” utilizados para uñas y pestañas postizas. sernac serv nac del consum. 2021 sep 30;
6. Abah er, oladigbolu kk, rafindadi al, audu o. Eyelash extension use among female students in a tertiary institution in nigeria: a study of kaduna polytechnic, kaduna. niger j clin pract [internet]. 2017 dec 1 [cited 2023 feb 21];20(12):1639–43. available from: <https://pubmed.ncbi.nlm.nih.gov/29379000/>
7. Moshirfar m, masud m, shah tj, avila mr, hoopes pc. Chemical conjunctivitis and diffuse lamellar keratitis after removal of eyelash extensions. am j ophthalmol case reports. 2018 dec 1;12:21–3.
8. Nagendran st, ali mj, dogru m, malhotra r. complications and adverse effects of periocular aesthetic treatments [internet]. vol. 67, survey of ophthalmology. elsevier; 2022 [cited 2023 feb 21]. p. 741–57. available from: <http://www.surveyophthalmol.com/article/s0039625721001077/fulltext>
9. Masud m, moshirfar m, shah tj, gomez at, avila mr, ronquillo yc. Eyelid cosmetic enhancements and their associated ocular adverse effects [internet]. vol. 8, medical hypothesis, discovery, and innovation in ophthalmology. 2019 [cited 2023 sep 30]. p. 96–103. available from: <https://www.ncbi.nlm.nih.gov/pmc/articles/pmc6592309/pdf/mehdiophth-8-096.pdf>
10. Epic gems & extensions. eyelash extensions . 2022;
11. Glamour. todo sobre las extensiones de pestañas. 2022;
12. Oviedo cristina elizabet. lahs lifting. 2020;1–13.
13. Sanchez jennifer. manual de extensiones de pestañas una a una nuevo. scribd. 2022. p. 1–41.
14. Carvajal guadalupe. ¿cómo funcionan los adhesivos para extensiones de pestañas? gold store. 2021.
15. Alayón jenny mbmom. Precauciones con el uso de extensiones de pestañas. univ el bosque. 2020 jun 1;
16. González gonzález j. Cianoacrilato. definición y propiedades.toxicidad y efectos secundarios. aplicaciones en medicina y odontología. av odontoestomatol [internet]. 2012 [cited 2023 feb 21];95–102. available from: [http://scielo.isciii.es/scielo.php?script=sci\\_arttext&pid=s0213-12852012002200006&lng=es&nrm=iso&tlng=es](http://scielo.isciii.es/scielo.php?script=sci_arttext&pid=s0213-12852012002200006&lng=es&nrm=iso&tlng=es)
17. Brambilla e, crevani m, petrolini vm, scaravaggi g, primo m di, roda e, et al. Exposure to nail and false eyelash glue: a case series study. int j environ res public health. 2020 jun 2;17(12):1–14.
18. Estañ cerezo gabril. ¿cómo funcionan los adhesivos para extensiones de pestañas? universida alicant adhes y adhes inst sint org. 2015 dec;(e-03080):1–235.
19. Asako ito. eyelash extension types: a helpful guide. 2022;
20. Ministro de la protección socia. Resolucion numero 002827 de 2006. d of no 46362. 2006 aug 16;
21. El congreso de colombia. Ley 711 de 2001. minist la protección soc. nov;1–4.
22. Resolución 2827 de 2006. minist la protección soc d of no 46362 . 2006 aug 16;
23. Mineducacion. acuerdo no 0113.perfil ocupacional del técnico laboral en cosmetología y estética integral. com intersectorial para el talent hum en salud. 2010 feb 22;1–7.
24. Afeccciones en parpados [internet]. [cited 2023 may 10]. available from: [https://diposit.ub.edu/dspace/bitstream/2445/13091/18/b15301540\\_0018.pdf](https://diposit.ub.edu/dspace/bitstream/2445/13091/18/b15301540_0018.pdf)
25. Fichas oftalmológicas anatomía de los párpados.
26. anatomia de los párpados [internet]. [cited 2023 may 10]. available from: <https://www.iqb.es/oftalmologia/parpados/parpados01.htm>
27. Jess. pestañas. scribd. 202ad;
28. De la hoz c, torres al. anatomía aplicada.

29. Płaszewska-zywko l, sega a, bukowa a, wojnar-gruszka k, podstawa m, kózka m, et al. risk factors of eye complications in patients treated in the intensive care unit. public health [internet]. 2021 [cited 2023 oct 17];18. available from: <https://doi.org/10.3390/ijerph182111178>
30. Cristina gonzález garcía d, benítez m, castillo d. clasificación y diagnóstico de la disfunción de glándulas de meibomio [internet]. available from: <http://www.laboratoriosthea.com/publicaciones/thea-superficie-ocular>
31. Brunzini r pfer. conjuntiva evolucion diagnostico y tratamiento. cao ediciones del cons argentino oftalmol. 2016;1–15.
32. Complicación. diccionario médico. clínica universidad de navarra. [internet]. [cited 2023 may 10]. available from: <https://www.cun.es/diccionario-medico/terminos/complicacion>
33. Blefaritis .causas, síntomas y tratamiento de la blefaritis aguda y crónica [internet]. [cited 2023 may 10]. available from: <https://homeopatiayacupuntura.es/blefaritis/>
34. Blefaritis | national eye institute [internet]. [cited 2023 may 10]. available from: <https://www.nei.nih.gov/espanol/aprenda-sobre-la-salud-ocular/enfermedades-y-afecciones-de-los-ojos/blefaritis>
35. Eberhardt m, rammohan g. blepharitis. statpearls [internet]. 2022 feb 1 [cited 2023 feb 21]; available from: <https://www.ncbi.nlm.nih.gov/books/nbk459305/>
36. Orzuelo oo. diagnóstico y manejo del orzuelo y chalazión 2 guía de referencia rápida guía de referencia rápida guía de referencia rápida h00 orzuelo y chalazión gpc diagnóstico y manejo del orzuelo y chalazión definicion definicion definicion definicion.
37. Coordinación de unidades médicas de alta especialidad. diagnóstico y manejo del orzuelo y chalazión 2 guía de referencia rápida guía de referencia rápida guía de referencia rápida guía de referencia rápida h00 orzuelo y chalazión gpc diagnóstico y manejo del orzuelo y chalazión definicion definicion definicion definicion. guía ref rápida imss-316-10 [internet]. 2018 [cited 2023 feb 21]; available from: <https://www.imss.gob.mx/sites/all/statics/guiasclinicas/316grr.pdf>
38. Chalazion and hordeolum (stye) - eye disorders - msd manual professional edition [internet]. [cited 2023 may 10]. available from: <https://www.msmanuals.com/professional/eye-disorders/eyelid-and-lacrimal-disorders/chalazion-and-hordeolum-stye>
39. Fernández jb fm. celulitis preseptal y orbitaria. pediatría integr nº2 . 2014 mar;
40. Melvin i. roat. (conjuntivitis atópica, queratoconjuntivitis atópica, conjuntivitis de la fiebra del heno, conjuntivitis alérgica perenne, conjuntivitis alérgica estacional, queratoconjuntivitis vernal. idney kimmel med coll thomas jefferson univ.
41. Kanski jack - signos en oftalmología (opt) | pdf | condiciones cutáneas | enfermedades y trastornos [internet]. [cited 2023 feb 21]. available from: <https://es.scribd.com/document/448173147/kanski-jack-signos-en-oftalmologia-opt#>
42. Clínica universidad navarra. dermatitis de contacto . dicc médico; 2022;
43. Hiperemia conjuntival: tipos y tratamiento - información de ópticas [internet]. [cited 2023 may 10]. available from: <https://www.informacionopticas.com/hiperemia-conjuntival-aguda-clare/>
44. Bóveda e, diez bm, fernández p, edurne hidalgo m, salinas e. prurito. farm prof [internet]. 2003 apr 1 [cited 2023 feb 21];17(4):68–77. available from: <https://www.elsevier.es/es-revista-farmacia-profesional-3-articulo-prurito-13046491>
45. De f, garavaglia m. diccionario de óptica ocular y optometría conceptos y fundamentos para la atención sanitaria libros de cátedra.
46. Epífora. diccionario médico. clínica universidad de navarra. [internet]. [cited 2023 feb 21]. available from: <https://www.cun.es/diccionario-medico/terminos/epifora>
47. Porter rs, kaplan jl, homeier bp. il manuale merck dei segni e sintomi: una guida sintetica e pratica all'eziopatogenesi, all'iter diagnostico e al trattamento. 2015 [cited 2023 feb 21]; available from: <https://www.hoepli.it/libro/il-manuale-merck-dei-segni-e-sintomi/9788847016484.html>
48. American academy of ophthalmology. ardor en los ojos. 2021 jun 25;
49. Essilor instruments division. t h e c o m p l e t e s o l u t i o n for precise diagnosis & e f f o r t l e s s contact lens fitting. [cited 2023 oct 1]; available from: <http://www.insanexsl.es/wp-content/uploads/topografo-essilor-cornea-550.pdf>
50. Clínica universitaria navarra. edema palpebral. dicc mèdico.
51. Puig sanz l. dermatitis de contacto. alergia e irritación. farm prof [internet]. 2002 sep 1 [cited 2023 may 10];16(8):88–97. available from: <https://www.elsevier.es/es-revista-farmacia-profesional-3-articulo-dermatitis-contacto-alergia-e-irritacion-13036533>

52. Ministerio de salud. resolucion numero 8430 de 1993. 1990 oct 4 [cited 2023 oct 1];1–19. available from: <https://www.minsalud.gov.co/sites/rid/lists/bibliotecadigital/ride/de/dij/resolucion-8430-de-1993.pdf>
53. Atsdr. peróxido de hidrógeno (hydrogen peroxide) cas # 7722-84-1 división de toxicología toxfaq tm. 2002 [cited 2023 nov 6]; available from: [www.atsdr.gov/es/](http://www.atsdr.gov/es/)
54. Blepharitis | national eye institute [internet]. [cited 2023 oct 1]. available from: <https://www.nei.nih.gov/learn-about-eye-health/eye-conditions-and-diseases/blepharitis>

## Referencias de ilustraciones

1. Porras g. 2020. lifting de pestañas. [internet]. <https://www.gregorioporras.com/lifting-de-pestanas/>
2. Lozano m. Sena owell. 2020. [internet cómo hacer el mapeo en un servicio de extensiones de pestañas. disponible en: <https://seenaowell.com/blog/es/blog/2020/03/27/mapeo-extensiones-de-pestanas/>
3. Gold lashes. 2018 cómo funcionan los adhesivos para extensiones de pestañas? disponible en: <https://www.goldstore.com.mx/como-funcionan-los-adhesivos-para-extensiones-de-pestanas/>
4. Toribio s. musculo orbicular 2013 pinteret. disponible en: <https://www.pinterest.cl/pin/131448882864634822/>
5. F. Lashes. anatomía de las pestañas 2011. Pinterest. disponible en: <https://www.pinterest.com.mx/pin/631348441511877633/>
6. Álvarez caracterización del estado de las glándulas de meibomio en una población universitaria 2016. disponible en: <https://upcommons.upc.edu/bitstream/handle/2117/119318/cristina.alvarez.borrell%20-%20tfm%20versio%20final.pdf>
7. Gaytan alan.anatomia, histología e inmunología de la conjuntiva 2016. oftalmología centro médico nacional. disponible en: <https://es.slideshare.net/alanwalker1987/conjuntiva-ocular-anatomia-y-fisiologia>
8. Begoña f. 2012 ¿qué es la blefaritis? óptica baca. disponible en: <https://www.opticabaca.com/qué-es-la-blefaritis/>
9. Ocumed. causas de los orzuelos y prevención. 2012 disponible en: <https://ocumed.es/causas-orzuelos-prevención/>
10. Clínica merced .2014. chalazión. disponible en: <https://clinicamerced.cl/oftalmología/chalazión/>
11. Garrity j. celulitis preseptal y orbitaria 2017 [internet]. manual msd versión para profesionales. disponible en: <https://www.msmanuals.com/es/professional/trastornos-oft%C3%A1lmicos/enfermedades-de-la-%C3%B3rbita/celulitis-preseptal-y-orbitaria>
12. Puig sanz l. dermatitis de contacto. 2020 alergia e irritación. [internet]. 2002 16(8):88–97. disponible en: <https://www.elsevier.es/es-revista-farmacia-profesional-3-articulo-dermatitis-contacto-alergia-e-irritacion-13036533>